

УДК 616-006.04:616.151.5

О. А. Тарабрин¹, В. В. Суслов², В. С. Фесенко⁴,
Л. И. Марухняк³, С. С. Щербаков¹

ОСЛОЖНЕНИЯ ПЕРИФЕРИЧЕСКИХ НЕВРАЛЬНЫХ БЛОКАД

¹ Одесский национальный медицинский университет, Одесса, Украина,

² Институт урологии НАМН Украины, Киев, Украина,

³ Военно-медицинский клинический центр Южного региона, Одесса, Украина,

⁴ Харьковская медицинская академия последипломного образования, Харьков,
Украина

УДК 616-006.04:616.151.5

О. А. Тарабрин, В. В. Суслов, В. С. Фесенко, Л. И. Марухняк,
С. С. Щербаков

ОСЛОЖНЕНИЯ ПЕРИФЕРИЧЕСКИХ НЕВРАЛЬНЫХ БЛОКАД

В статье освещен очень актуальный на сегодняшний день вопрос — осложнения периферических невральных блокад, предопределенный широким использованием в современной анестезиологии регионарных методов обезболивания. Осложнения анестезии — это непредвиденные или непланируемые заранее нарушения функций, повреждения органов или тканей, вызванные анестезиологическим обеспечением операционного вмешательства и способные причинить преходящий или стойкий ущерб здоровью пациента либо летальный исход. В статье классифицированы основные виды осложнений, а также подробно описаны вопросы их идентификации и коррекции в повседневной практике анестезиолога.

Ключевые слова: периферические невральные блокады, осложнения, регионарная анестезия.

UDC 616-006.04:616.151.5

O. A. Tarabrin, V. V. Suslov, V. S. Fesenko, L. I. Marukhnyak, S. S. Shcherbakov

THE COMPLICATIONS OF REGIONAL NEURAL BLOCKADES

The article describes a very important issue today — complications of regional neural blockades, caused by wide usage in modern anesthesiology techniques of regional anesthesia. Complications of anesthesia — is unexpected or unplanned for advance dysfunction, damage of the organs or tissues, caused by anesthetic management of surgical intervention can initiate transient or long-lasting damage to the patient or death. The article classified the main types of events as well as detailed questions of identification and correction in daily practice of anesthesiologist.

Key words: peripheral neural blockade, complications, regional anesthesia.

Получать осложнения анестезии может лишь тот врач, который умеет с ними бороться. Умение обусловлено знаниями.

Е. М. Шифман, Г. В. Филиппович

Jede Narkose (ist) gefährlich
(Каждый наркоз — опасен!)

V. Mikulicz-Radecki

Осложнения анестезии — это непредвиденные или непланируемые заранее нарушения функций, повреждения органов или тканей, вызванные анестезиологическим обеспечением операционного вмешательства и способные причинить преходящий или стойкий ущерб здоровью пациента либо летальный исход. Проводниковая анестезия признана одним из наиболее безопасных видов анестезии. Однако, по данным М. Warner (2009), из общего количества летальных исходов, обусловленных анестезией, на передозировку локальных анестетиков приходится 3,9 %, а на побочные эффекты — 6,2 %.

Осложнения анестезии условно можно разделить на две группы:

- 1) связанные с токсическим действием локальных анестетиков и адьювантов;
- 2) связанные с техническими ошибками.

Наркотики не на всех действуют одинаково: один умрет от грана кокаина, другой съест пять гран и будто чашку черного кофе выпьет.

Н. Гумилев

I. Осложнения, связанные с токсическим действием локальных анестетиков и адьювантов

1. Передозировка анестетика.
2. Внутрисосудистое введение анестетика.
3. Повышенная чувствительность к местным анестетикам и адьювантам, вплоть до развития анафилактического шока.
4. Интоксикация адреналином.
5. Развитие метгемоглобинемии.

Передозировка анестетика — это наиболее часто встречающееся осложнение проводниковой анестезии. При инъекции анестетика в обильно васкуляризованных областях (лицо, шея) необходимо помнить о том, что здесь скорость всасывания препарата увеличивается. Большие дозы локального анестетика могут вызвать проявления интоксикации даже при правильном выборе доступа (табл. 1).

Расчет дозы препарата будет зависеть от следующего:

- концентрации раствора;
- места введения;
- добавления адреналина, поскольку адреналин уменьшает абсорбцию локального анестетика в сосудистое русло (табл. 2).

NB! С целью исключения ошибочного введения больших доз анестетиков рекомендуется дважды перепроверить концентрацию препарата, указанную на ампуле (лидокаин может быть и 2 и 10 %, а бупивакаин — и 0,25 и 0,5 %).

Таблица 1

Максимальные дозы местных анестетиков для невралжных блокад у взрослых

Препарат	Максимальная доза, мг/кг
Лидокаин	5
Лидокаин с адреналином	7
Бупивакаин	2
Бупивакаин с адреналином	3

**Максимальные дозы местных анестетиков
для невралгических блокад у взрослых**

Анестетик	Максимальная доза без адреналина	Максимальная доза с адреналином	Наивысшая доза с адреналином
Новокаин	500 мг (25 мл 2 %)	800 мг (40 мл 2 %)	1000 мг (50 мл 2 %)
Хлоропрокаин	800 мг (80 мл 1 %)	900 мг (90 мл 1 %)	1000 мг (100 мл 1 %)
Тримекаин	300 мг (20 мл 1,5 %)	600 мг (40 мл 1,5 %)	1000 мг (66 мл 1,5 %)
Лидокаин	300 мг (30 мл 1 %)	600 мг (60 мл 1 %)	1000 мг (100 мл 1 %)
Мепивакаин	400 мг (40 мл 1 %)	500 мг (50 мл 1 %)	600 мг (60 мл 1 %)
Прилокаин	600 мг (60 мл 1 %)	900 мг (90 мл 1 %)	1200 мг (120 мл 1 %)
Бупивакаин	150 мг (60 мл 0,25 %)	150 мг (60 мл 0,25 %)	200 мг (80 мл 0,25 %)
Этидокаин	300 мг (600 мл 0,5 %)	450 мг (90 мл 0,5 %)	500 мг (100 мл 0,5 %)
Дикаин	50 мг (33 мл 0,15 %)	150 мг (100 мл 0,15 %)	200 мг (133 мл 0,15 %)

Общее состояние и возраст пациента могут существенно повлиять на частоту возникновения токсических реакций. Значение имеют заболевания печени и почек, затрудняющие дезинтоксикацию и выведение анестетика из организма. Метаболический ацидоз повышает уровень несвязанной с белками (свободной) фракции в плазме, резко увеличивает церебральный захват лидокаина и концентрацию бупивакаина в клетках миокарда, усугубляя выраженность токсических реакций. Ави-таминоз и любые виды хронической интоксикации (алкоголизм и др.) способны усиливать токсические эффекты локальных анестетиков (табл. 3).

Местные анестетики угнетают возбудимость и проводимость не только в периферических нервах, но и в центральной нервной системе (ЦНС), миокарде, поэтому симптомы интоксикации связаны с нарушением функций ЦНС и сердечно-сосудистой системы.

Таблица 3

**Токсические плазменные концентрации (мкг/мл) и рекомендуемые дозы
лидокаина и бупивакаина с адреналином и без адреналина
при различных способах назначения этих местных анестетиков [1]**

Препарат	Способ введения	Максимально рекомендуемые дозы, мг/кг	
		С адреналином?!	Без адреналина?!
Лидокаин (токсическая концентрация 3–7 мкг/мл)	Внутривенный	1,0	—
	На слизистые	3,0	—
	Эпидуральный	4,0	6,0
	Каудальный	4,0	6,0
	Блокада сплетений	2,5	6,0
Бупивакаин (токсическая концентрация в плазме 1,6–2,0 мкг/мл)	Эпидуральный	2,5	3,0
	Каудальный	2,5	3,0
	Блокада сплетений	2,5	3,0
	Межреберный блок	2,0	3,0

Примечание. По данным исследования токсичности у взрослых (авторы не согласны в отношении доз с адреналином и без него!).

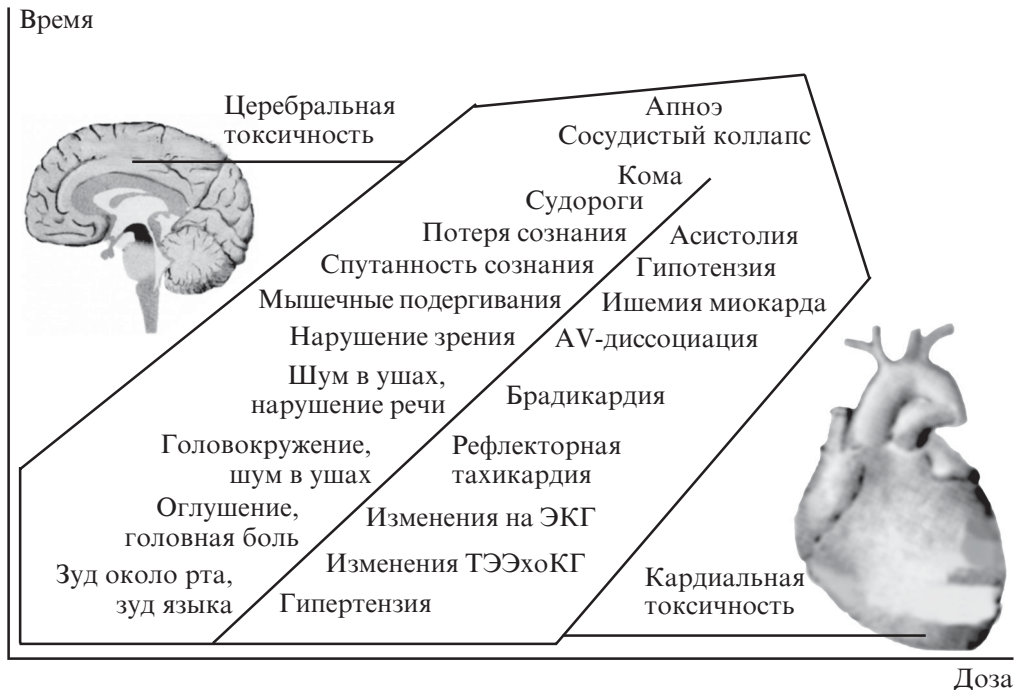


Рис. 1. «Красная стрела» церебро- и кардиотоксичности местных анестетиков [3]

Из общетоксических проявлений наиболее угрожающие и манифестные кардиотоксические и церебротоксические реакции (рис. 1).

Церебротоксические эффекты по степени тяжести делятся на степени:

а) легкая степень интоксикации (покальвание, зуд, онемение в области губ и языка, шум в ушах, металлический привкус во рту, беспокойство, дрожь, чувство страха, фасцикуляция мышц, рвота, потеря ориентации);

б) интоксикация средней степени тяжести (нарушение речи, оцепенение, тошнота, рвота, головокружение, сонливость, спутанность сознания, дрожь, двигательная активность, подобная активности при хорее, тонико-клонические судороги, широкие зрачки, ускоренное дыхание);

в) тяжелая степень интоксикации (рвота с опасностью асфиксии, паралич сфинктеров, снижение тонуса мышц, ступор, периодическое дыхание, остановка дыхания, кома, смерть).

Явления нейроинтоксикации появляются раньше и примерно в приведенной ниже последовательности.

Зуд, чувство онемения слизистой рта и языка, иногда привкус металла во рту. → Головокружение, оглушение, головная боль. → Шум в ушах. → Нарушение зрения (потемнение в глазах, появление «мушек» перед глазами), → нистагм. Неадекватное поведение и речь (чрезмерная болтливость). → Подергивание мышц. → Спутанность сознания, потеря сознания. → Судороги. → Кома. → Апноэ, сосудистый коллапс.

Нарушения со стороны ЦНС после оказания адекватной помощи быстро исчезают без каких-либо последствий. Действие локальных анестетиков на сердечно-сосудистую систему частично связано с прямым эффектом на мембраны гладких мышц и миокарда, а также непрямым эффектом на вегетативные нервные волокна. Как указывалось выше, местные анестетики блокируют натриевые каналы в мио-

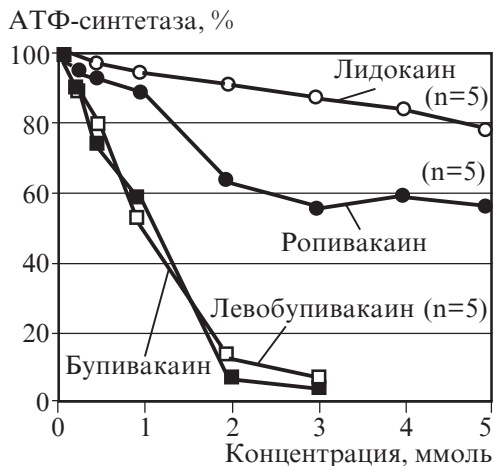


Рис. 2. Влияние локальных анестетиков на АТФ-синтазу

в) тяжелую форму интоксикации (выраженная кислородная недостаточность, цианоз, брадикардия, падение кровяного давления, острая сердечная недостаточность, фибрилляция желудочков, асистолия).

Бупивакаин более кардиотоксичен, чем другие местные анестетики. Это связано с тем, что блокада натриевых каналов усилена большей длительностью потенциала действия миокардиоцитов по сравнению с нервными волокнами. Самое частое изменение на ЭКГ при интоксикации бупивакаином — медленный идиовентрикулярный ритм с широкими комплексами QRS и электромеханическая диссоциация (рис. 3). Реанимация в таких случаях бывает особо трудной и даже безуспешной.

При сравнении побочных эффектов современных амидных местных анестетиков со стороны сердечно-сосудистой системы (кардиотоксичности) в экспериментах на собаках L. Groban (2001) было установлено, что смертность при внутривенном введении бупивакаина составляла 50 %, левобупивакаина — 30 %, ропивакаина — 10 %, лидокаина — 0 %. Основным механизмом, ответственным за возникновение глубокой гипотензии, было угнетение сократительной активности миокарда, а основной причиной смерти стали аритмии. Фибрилляции желудочков, вызванные адреналином, чаще случались при использовании бупивакаина. Интоксикация лидокаином была обычно обратимой, аритмии, вызванные бупивакаином, отличались устойчивостью к реанимационным мероприятиям, причем применение адреналина усугубляло ситуацию. При остановке сердца, вызванной бупивакаином (непреднамеренное внутрисосудистое введение), в комплексе реанимационных мероприятий успешно применялась 20 % жировая эмульсия (например Липофундин) в болюсной дозе 1,5 мл/кг (M. A. Rosenblatt, 2006). В нашей клинике [2] (из

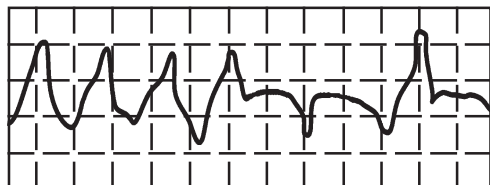


Рис. 3. Электрокардиографические признаки интоксикации локальными анестетиками

карде и этим подавляют пейсмекерную активность, возбуждают и проводимость.

Гемодинамические проявления (кардиотоксические реакции) по сравнению с церебральными считаются более опасными. Это обусловлено влиянием различных локальных анестетиков на АТФ-синтазу в кардиомиоцитах (рис. 2).

В зависимости от степени тяжести различают:

а) легкую степень интоксикации (чувство сердцебиения, повышенное кровяное давление, тахикардия, ускоренное дыхание);

б) интоксикацию средней степени тяжести (тахикардия, аритмия, кислородная недостаточность, бледность);

в) тяжелую форму интоксикации (выраженная кислородная недостаточность, цианоз, брадикардия, падение кровяного давления, острая сердечная недостаточность, фибрилляция желудочков, асистолия).

При сравнении побочных эффектов современных амидных местных анестетиков со стороны сердечно-сосудистой системы (кардиотоксичности) в экспериментах на собаках L. Groban (2001) было установлено, что смертность при внутривенном введении бупивакаина составляла 50 %, левобупивакаина — 30 %, ропивакаина — 10 %, лидокаина — 0 %. Основным механизмом, ответственным за возникновение глубокой гипотензии, было угнетение сократительной активности миокарда, а основной причиной смерти стали аритмии. Фибрилляции желудочков, вызванные адреналином, чаще случались при использовании бупивакаина. Интоксикация лидокаином была обычно обратимой, аритмии, вызванные бупивакаином, отличались устойчивостью к реанимационным мероприятиям, причем применение адреналина усугубляло ситуацию. При остановке сердца, вызванной бупивакаином (непреднамеренное внутрисосудистое введение), в комплексе реанимационных мероприятий успешно применялась 20 % жировая эмульсия (например Липофундин) в болюсной дозе 1,5 мл/кг (M. A. Rosenblatt, 2006). В нашей клинике [2] (из 1560 проводниковых анестезий — 7 случаев бупивакаиновой, 1 случай ропивакаиновой кардиотоксичности) при появлении первых признаков кардиотоксичности (сердцебиение, повышение артериального давления, тахикардия, аритмия и тахипноэ, характерные изменения на ЭКГ) используется методика «превентивного липидного спасения» Липофундином МСТ/LCT 10 % (1 мл/кг внутри-

венно болюсно, с последующим переходом на инфузию 0,5 мл/кг со скоростью 40 кап/мин. (Рекомендации липидной реанимации, кафедра анестезиологии ОНМедУ). Определена связь местных анестетиков с жировой эмульсией (Lipofundin MCT/LCT). V_{max} — максимальная сила связи. Липофундин имеет одинаковую неспецифическую связь со всеми тремя местными анестетиками.

Приводим пример успешной реанимации после ропивакаин-индуцированной желудочковой аритмии. Пациентка в возрасте 13 лет, масса тела 55 кг, ASA I; проведена операция на коленном суставе. Проводниковая анестезия: 20 мл местных анестетиков (лидокаин 1 % + ропивакаин 0,75 %; 1 : 1). Через 15 мин после выполнения внезапно развилась желудочковая тахикардия с ЧСС 150 в мин, расширением QRS, артериальная гипертензия, снижение SpO_2 . Немедленное внутривенное введение Медиалипида (Липофундин MCT/LCT) 20 % в дозе 3 мл/кг. Через 2 мин ЭКГ с нормализацией QRS с продолжающейся депрессией ST, стабилизация параметров гемодинамики (рис. 4).

При интоксикации бупивакаинном развивается порочный круг токсических эффектов, требующих профилактики и лечения (рис. 5).

Профилактика возникновения токсических эффектов состоит в следующем:

1. Придерживаться максимально допустимых доз местных анестетиков (см. табл. 1 и 2).

2. У ослабленных, пожилых пациентов доза должна быть меньшей.

3. Включение в премедикацию бензодиазепинов, барбитуратов (как неспецифических антидотов местных анестетиков).

4. Обязательные тест-аспирации и дробное введение (следить за появлением в шприце крови, ликвора, воздуха).

5. Тест-доза (1 мл) с адреналином 1 : 20 000 (0,1 мл адреналина на каждые 20 мл местного анестетика). Адреналин добавляют только при отсутствии противопоказаний. Добавление адреналина уменьшает максимальную концентрацию анестетика в крови на 50 %.

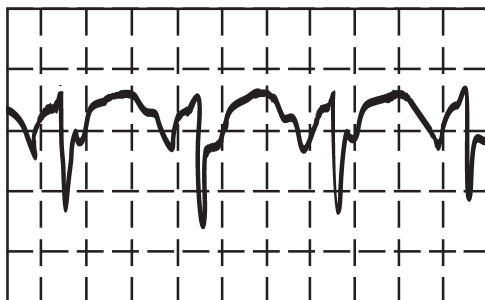


Рис. 4. Электрокардиограмма после «липидной реанимации»

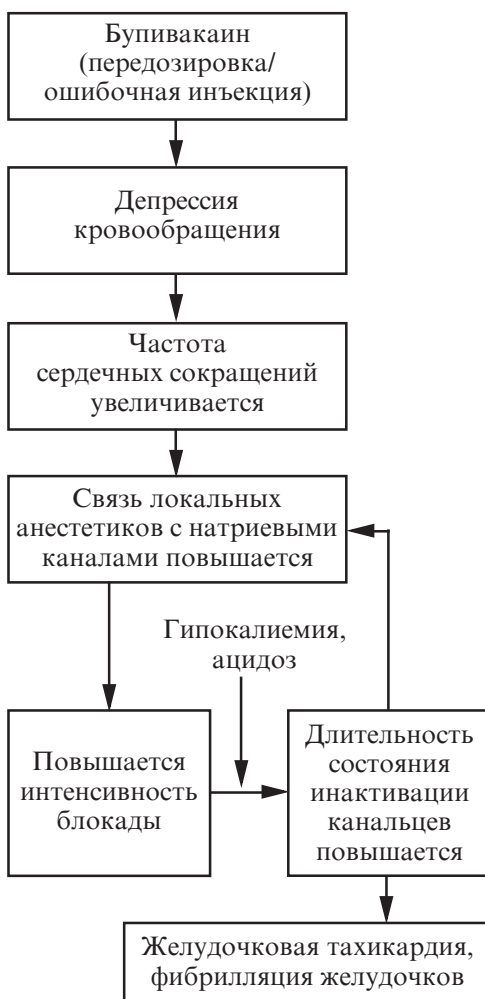


Рис. 5. Порочный круг при интоксикации бупивакаинном [6]

6. Немедленное прекращение введения анестетика при возникновении токсических реакций.

7. Обеспечение надежного венозного доступа, наличие дыхательной аппаратуры, а также необходимых для реанимации медикаментов до начала анестезии (на случай возникновения токсического эффекта).

Лечение

Терапия токсических эффектов основана на протоколе реанимации ABCD:

А. Обеспечение проходимости дыхательных путей (воздуховод, ларингеальная маска, интубация трахеи).

В. Обеспечение адекватного дыхания и оксигенации (мешок АМБУ, дыхательный аппарат).

С. Коррекция гемодинамических нарушений:

— волевическая нагрузка (гелофузин, ГЭКи);

— вазопрессоры (10 мг эфедрина, мезатон, адреналин 0,5–1 мл);

— лечение брадикардии — в/в атропин 0,5–1 мл;

— при остановке сердечной деятельности — наружный массаж сердца, сердечно-легочная реанимация.

Д. Коррекция ацидоза — 4 % раствор гидрокарбоната Na, раствор Рингера лактата.

Судороги обычно купируются после адекватной оксигенации. В противном случае — в/в вводят бензодиазепины, производные барбитуровой кислоты (сибазон в дозе 0,1–0,2 мг/кг, тиопентал Na в дозе 1–2 мг/кг). Предпочтительнее вводить бензодиазепины и избегать введения тиопентала Na, вызывающего кардиодепрессию.

Внутривенное капельное введение неспецифических антидотов (витамин B6 4–6 мл, 0,5 % липоевая кислота 4–10 ампул, берлитион 300 ЕД на 200 мл физраствора).

Внутрисосудистое введение местного анестетика

Осложнение хотя и возникает в результате технических ошибок, однако по тяжести последствий данное осложнение можно отнести к общетоксическим эффектам. *Во избежание возникновения данного осложнения при введении местного анестетика необходимо осуществлять неоднократный аспирационный контроль («корона с головы не упадет!»).*

В. М. Graf и Н. С. Niesel приводят пороговые дозы местной анестезии, вызывающие при непреднамеренном внутривенном введении выраженные церебротоксические реакции [4] (табл. 4):

Клинические проявления интраваскулярного введения такие же, как при передозировке местными анестетиками, только эффект развивается практически мгновенно. Реакция организма зависит, прежде всего, от скорости нарастания концентрации анестетика в крови. Внутривенное введение несколько менее опасно по сравнению с внутривенным, т. к. происходит фильтрация раствора через кровоснабжаемые ткани. Исключением является введение анестетика в сонную артерию, когда он попадает непосредственно в ткань головного мозга.

Если при аспирационной пробе в шприце появляется кровь, рекомендуется продвинуть иглу вперед либо назад до

Таблица 4

Пороговые дозы местной анестезии
(по В. М. Graf и Н. С. Niesel)

Препарат	Пороговая доза, мг/кг
Прокаин	19,2
Лидокаин	> 4–6
Мепивакаин	9,8
Прилокаин	> 6
Тетракаин	2,5
Этидокаин	3,4
Бупивакаин	1,2–1,6
Ропивакаин	1,6
Левобупивакаин	1,4

тех пор, пока аспирационная проба не станет отрицательной. Но лучше «переколотья»: вытянуть иглу, место вкола прижать на 1–3 мин, а затем предпринять попытку вновь. Следует помнить о том, что применение местного анестетика в минимально эффективных концентрациях снижает опасность токсических реакций при непреднамеренной внутрисосудистой инъекции.

Повышенная чувствительность к местным анестетикам и адьювантам, вплоть до развития анафилактического шока

Различают 4 степени анафилактоидных реакций (по шкале Ринга и Мессмера):

I. Кожные проявления (покраснение, высыпания, зуд).

II. Гемодинамические нарушения, не представляющие угрозу жизни (тахикардия, гипотония), тошнота, рвота, респираторные нарушения (одышка), возбуждение, беспокойство, парестезии, боли различной локализации.

III. Бронхоспазм, судороги, потеря сознания, ангионевротический отек Квинке, отек гортани.

IV. Анафилактический шок.

К легким реакциям относят I и II степени, к тяжелым — III и IV степени.

Большинство эстерных местных анестетиков гидролизуются ферментами (преимущественно холинэстеразой) с образованием парааминобензойной кислоты, которая и вызывает аллергические проявления. Аллергия на амидные анестетики бывает намного реже и обусловлена не самим препаратом, а консервантом метилпарабеном. Поэтому для аллергиков лучше использовать препараты с обозначением MPF (англ.: Methylparaben free — без метилпарабена).

Перекрестной аллергии между амидными и эстерными анестетиками практически не бывает, т. е. при наличии аллергии к локальным анестетикам одной группы лучше использовать другую группу (рис. 6).

Алгоритм купирования анафилактоидных реакций (по Hugo Van Aken, 2002) представлен на рис. 7.

Лечение аллергических реакций состоит в следующем:

1. При анафилактическом шоке — адреналин 1 мл 0,1 % раствора внутривенно или сублингвально (инъекционно).

2. Кортикостероиды (дексаметазон 8–16 мг внутривенно, преднизолон 60–120 мг внутривенно, гидрокортизон 1,5 мг/кг).

3. Антигистаминные препараты (димедрол в дозе 1–2 мг/кг — 5–10 ампул внутривенно, тавеги — 2 мг внутривенно, супрастин — 1–2 мл внутривенно).

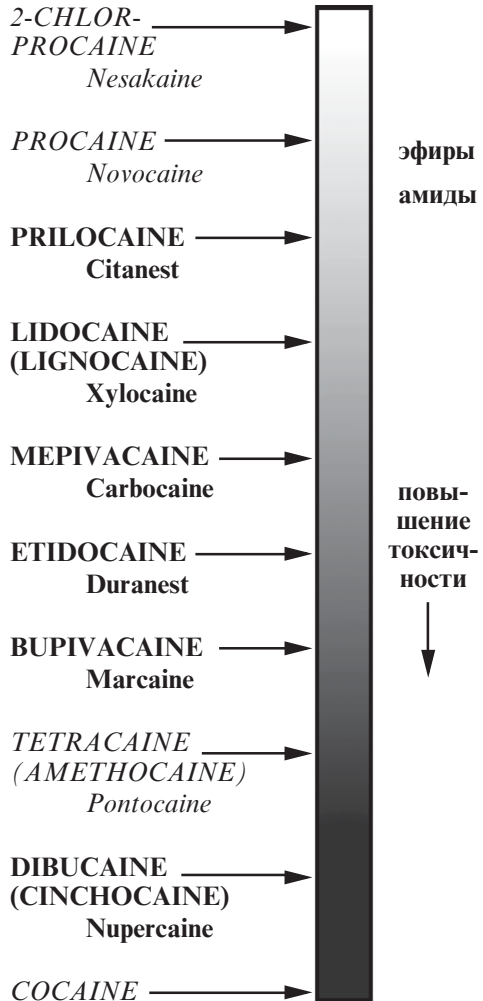


Рис. 6. «Лестница» токсичности классических местных анестетиков [3]

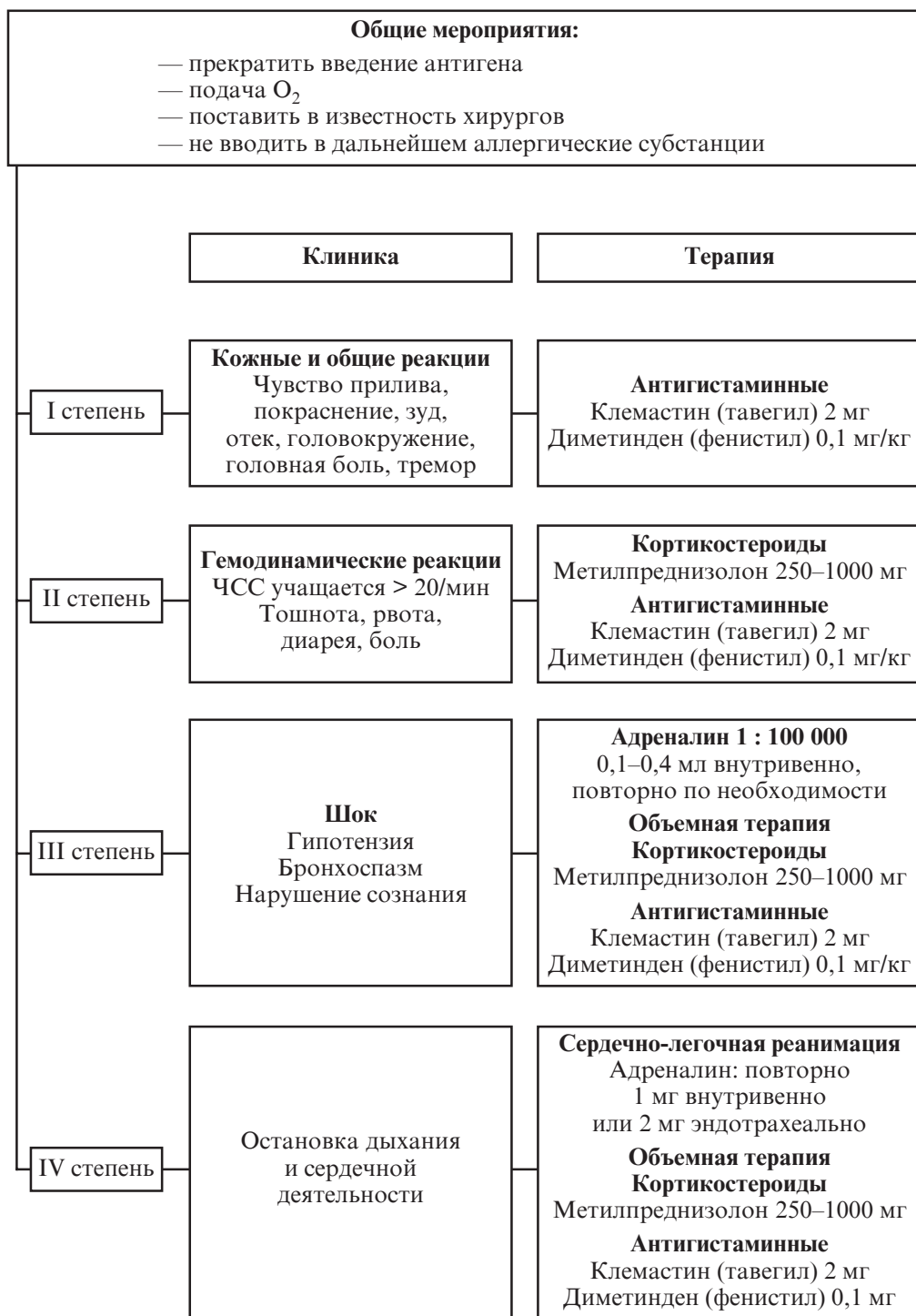


Рис. 7. Алгоритм купирования анафилактических реакций
(по Hugo Van Aken, 2002) [4]

4. При бронхоспазме без гипотонии рекомендуется эуфиллин (6 мг/кг внутривенно струйно на физрастворе в течение 15 мин или 0,5 мг/кг в час) с ингаляцией кислорода. При бронхоспазме с гипотонией — адреналин 1 мг внутривенно капельно, титруя темп инфузии в зависимости от артериального давления с ингаляцией кислорода.

5. При наличии признаков гиповолемии — внутривенная инфузия плазмозаместителей и плазмозаменителей (ГЕКи 6–10 %, гелофузин).

6. При потере сознания и неэффективности дыхания — вентиляционная поддержка с последующей интубацией трахеи или постановкой ларингеальной маски, по показаниям — перевод на искусственную вентиляцию легких.

7. При развитии анафилактического шока — повторное введение адреналина (1 мг внутривенно, 2 мг — эндотрахеально) + сердечно-легочная реанимация.

Внимание!!! Препараты кальция (глюконат кальция, хлористый кальций) в лечении анафилактического шока **ПРОТИВОПОКАЗАНЫ!**

Инттоксикация адреналином

Добавление адреналина к местным анестетикам в качестве адъюванта может вызвать токсические явления, если:

- добавили большое количество адреналина в раствор;
- раствор анестетика с адреналином ввели интравазально.

При гипердреналинемии больные предъявляют жалобы на сердцебиение, чувство пульсации в голове; кожа становится бледной, влажной, пульс частый, напряженный, повышается артериальное давление. Как правило, все проявления исчезают через 5–10 мин самостоятельно. Но при выраженной гипертензии обязательно следует вводить гипотензивные препараты (с целью профилактики развития геморрагического инсульта).

Развитие метгемоглобинемии

Развивается после введения больших доз (>10 мг/кг) прилокаина. В Украине этот препарат не зарегистрирован. Продуктом распада прилокаина является сильный окислитель — о-тулоидин, превращающий гемоглобин в метгемоглобин.

При наличии достаточного количества метгемоглобина в крови (30–50 мг/л) у пациента развивается цианоз (чаще через 4–8 ч). Такие уровни метгемоглобинемии переносимы для здоровых людей, но могут вызывать декомпенсацию у пациентов с заболеваниями сердца и легких, что требует немедленного лечения. Фетальный гемоглобин более чувствителен, поэтому прилокаин не следует использовать в акушерстве и неонатологии.

Прилокаин также противопоказан при наличии:

- анемии;
- ишемической болезни сердца;
- заболеваний легочной системы;
- дефицита фермента глюкозо-6-фосфатдегидрогеназы.

Максимальная доза прилокаина — 600 мг.

Лечение заключается в применении восстановителей:

- а) толуидиновый синий 3 мг/кг;
- б) метиленовый синий 1 мг/кг внутривенно медленно в течение 10–20 мин, иначе возможно резкое снижение артериального давления;
- в) аскорбиновая кислота 2 мг/кг внутривенно (действует медленнее).

II. Осложнения, связанные с техническими ошибками

1. Механическое повреждение сосудов с образованием гематом.
2. Механическое повреждение нервной ткани с развитием невритов, плекситов.
3. Пневмоторакс.

4. Ошибочное введение раствора местного анестетика в субарахноидальное пространство (межлестничным доступом).

5. Непреднамеренная блокада диафрагмального или возвратного нерва (характерно при проведении блокады плечевого сплетения межлестничным доступом по Майер).

6. Развитие местной реакции (введение чрезмерно большого объема раствора локального анестетика травмирует ткани и чревато местным отеком).

7. Инфекционные осложнения (случаются очень редко, следует избегать проведения анестезии в зоне гнойничковых поражений кожи, а также при сепсисе). С целью профилактики рекомендуется строго соблюдать правила асептики.

Механическое повреждение сосудов с образованием гематом

Причиной может быть повреждение кровеносного сосуда иглой при выполнении блокады-анестезии (всегда помните, что артерии, нервы и вены находятся в непосредственной анатомо-топографической близости). Риск данного осложнения возрастает на фоне назначения дезагрегантов и антикоагулянтов. Непосредственно перед операцией всегда необходимо проводить контроль показателей плазменного и тромбоцитарного звеньев гемостаза (хотя бы количества тромбоцитов и времени свертываемости крови).

Гематома может возникнуть при проведении блокады нервов на любом уровне, однако клинически значимыми они становятся тогда, когда нет возможности прижать поврежденную артерию, обеспечив компрессию остановки кровотечения. Это актуально при выполнении «высоких» невралгических блокад (межлестничной, надключичной и подключичные доступы к плечевому сплетению). К группе риска по развитию гематом можно отнести гематологических больных и пациентов, длительное время или бесконтрольно принимающих нестероидные противовоспалительные средства (НПВС) (с преимущественным блокированием циклооксигеназы I-го типа). По возможности следует отменять вышеуказанные препараты за неделю до операции.

Пролонгированная налтрексонная блокада (ПНБ) противопоказана при уровне тромбоцитов менее 50 тыс.!!!

К этому классу также относится такое серьезное осложнение, как повреждение позвоночной артерии, возникающее при межлестничной проводниковой блокаде плечевого сплетения. Угрожающими являются не только кровотечение, развитие гематомы, но и введение даже небольшого количества раствора локального анестетика (1–2 мл), вызывающего тяжелейшие неврологические нарушения, вплоть до летального исхода.

Механическое повреждение нервной ткани с развитием невритов, плекситов

При выполнении проводниковой, инфильтрационной анестезии и ПНБ возможно повреждение периферических нервов и нервных волокон, составляющих сплетения. Это может возникнуть вследствие: прямого механического повреждения нерва иглой — так называемые постпункционные невриты (с использованием нейростимулятора риск меньше); повреждения высокой концентрацией либо периневрально введенным гипербарическим глюкозосодержащим раствором анестетика (гипербарические, или маркированные heavy либо spinal для проводниковой анестезии и ПНБ использовать категорически запрещено!!!) — химический неврит; сдавления нервного ствола большим объемом анестетика либо ятрогенной гематомой; локальной ишемии, вызванной применением местного анестетика с чрезмерно высокой концентрацией вазоконстриктора (адреналина). Быстрое интраневральное введение местного анестетика в объеме 5–6 мл вызывает механическую альтерацию нервной ткани, что в дальнейшем способствует развитию неврита (плексита). Наблюдение за пациентом при проведении анестезии позволяет легко диагностировать интраневральное введение препарата. Обычно больные жалуются на чувство жже-

ния и болезненность во время инъекции, быстрое наступление анестезии по ходу иннервации. В таких случаях достаточно подтянуть иглу на 1–2 мм и продолжить анестезию. По статистическим данным, невриты и плекситы встречаются намного чаще при общей анестезии (в результате неправильного положения на операционном столе), чем после невральной блокады.

Терапия ятрогенных невритов:

- 1) системно НПВС — кеторолак (кеторол);
- 2) системно альфа-липовая кислота (берлитион) по 300–600 ЕД капельно на физрастворе;
- 3) мильгама 2 мл внутримышечно; L-лизина эсцинат 0,1 % раствор 10 мл на 200 физраствора внутривенно капельно (А. А. Буднюк, 2006).

Целесообразно для профилактики постпункционных невритов соблюдать такие правила:

1. С повышенной осторожностью относиться к пациентам с заболеваниями периферической нервной системы.
2. Использовать нейростимулятор с соответствующими параметрами (0,3–0,4 мА в течение 0,1–0,3 мс).
3. Применять атравматические иглы (угол заточки 45–60°).
4. В состав анестезирующей смеси, применяемой для инфльтрационной и проводниковой анестезии, включать кеторолак 15–30 мг (0,5–1 мл в зависимости от диаметра блокируемого нерва) и дексаметазон 2–4 мг (0,5–1 мл). Кеторолак не только обладает противовоспалительным эффектом, но и пролонгирует действие локального анестетика, что весьма желательно в послеоперационном периоде. Дексаметазон, в свою очередь, обладает противоотечным действием.

Пневмоторакс

Характерен при блокаде надключичным доступом (особенно по Куленкампфу) и при вертикальном инфраклавикулярном (VIP — vertical infraclavicular puncture), в меньшей степени — для межлестничного. Частота — 1–10 % (N. Roewer, H. Thiel, 1999) [5]. У худых пациентов с высоким стоянием купола плевры вероятность возникновения данного осложнения больше. Причина — надрыв плевры и легкого при выполнении блокады плечевого сплетения.

Особенность данного осложнения — в отсроченном развитии клинической картины. Как правило, клинические проявления манифестируют в послеоперационном периоде (игла для проводниковой анестезии образует в плевре отверстие малого диаметра, в силу чего воздух в плевральную полость поступает медленно). Из этих соображений не рекомендуется использование над- и подключичных доступов (так называемых доступов группы риска по развитию пневмоторакса) у амбулаторных пациентов, «гипосоциальных» и больных, склонных к нарушению режима пребывания в клинике.

При наличии пневмоторакса с одной стороны осуществление контралатеральной блокады плечевого сплетения над- и подключичным способом противопоказано!

При подозрении на пневмоторакс необходимо:

1. Провести аускультацию (ослабленное дыхание или не проводится).
2. Провести перкуссию (тимпанит).
3. Иногда пальпаторно ощущается подкожная эмфизема.
4. Сделать R-графию органов грудной клетки.

Лечение. В легких случаях — симптоматическая терапия (обезболить, кислородотерапия). В более тяжелых (пневмоторакс более 20 %) — дренирование плевральной полости.

Профилактика. Применять атравматические иглы (угол заточки 45–60°), использовать нейростимулятор, по возможности — избегать «высоких» доступов к плечевому сплетению.

Субарахноидальное введение анестетика

В шейном отделе твердая мозговая оболочка, сопровождая корешки спинного мозга, может выходить в виде дивертикулов на большие расстояния. Даже при правильном выполнении блокады плечевого сплетения межлестничным доступом можно легко попасть в эти дивертикулы. В таком случае наименьшие дозы (менее 1 мл) способны вызвать блок шейных корешков, которые дают начало диафрагмальному нерву, — развивается апноэ. При введении больших доз происходит развитие тотального спинального блока.

Профилактика

1. Работа с нейростимулятором (раздражение *n. phrenicus* вызывает видимое сокращение диафрагмы, что позволяет «региональщику» вовремя перенацелить иглу).
2. Постоянная аспирация (появление в шприце ликвора).
3. Некоторые авторы рекомендуют на 15 с оставить иглу без шприца (наблюдается вытекание ликвора).

Непреднамеренная блокада диафрагмального нерва (*n. phrenicus*)

Наиболее характерна при выполнении блокады плечевого сплетения межлестничным доступом с частотой 40–60 %. При периваскулярном межлестничном доступе по Winnie в модификации Pirra частота пареза *n. phrenicus* достигает 27 %, причем для низкоконцентрированных растворов местных анестетиков (0,25 % раствор бупивакаина в комбинации с 1 % раствором лидокаина) процент данного осложнения существенно ниже. В меньшей степени встречается как осложнение супраклавикулярного и VIP-доступов.

Как правило, унилатеральный парез *n. phrenicus* у физически здоровых пациентов протекает бессимптомно и не требует специальной терапии. Клинически значимо данное осложнение у больных с патологиями бронхолегочной системы, деформациями грудной клетки, дистрофией грудной мускулатуры, миастенией. Крайне опасен билатеральный парез *n. phrenicus*, в том числе и ятрогенный (аппарат для искусственной вентиляции легких должен быть всегда под руками).

При наличии контралатерального пареза *n. phrenicus* (C₄) альтернатива — аксиллярный доступ.

Непреднамеренное повреждение и блокада возвратного нерва (*n. recurrens*) встречается в 10–15 % случаев выполнения блокады межлестничным доступом. Контралатеральный парез *n. recurrens* — абсолютное противопоказание для использования межлестничного доступа (в связи с высоким риском получения двустороннего пареза *n. recurrens* вследствие манипуляций анестезиолога и опасности смыкания голосовой щели!).

Развитие местной реакции

Синдром Горнера развивается вследствие непреднамеренной блокады звездчатого узла (*ganglion stellatum*). Наиболее часто встречается при межлестничном доступе (по данным различных авторов — от 50 до 90 %), с меньшей частотой — при надключичном и VIP-доступе (5–10 %). Одна из причин развития синдрома Горнера — введение большого объема раствора местного анестетика (50 мл и более).

Бернара — Горнера синдром (С. Bernard, франц. физиолог, 1813–1878; J. F. Horner, швейц. офтальмолог, 1831–1886: синоним — синдром Горнера) — сочетание симптомов, обусловленных нарушением симпатической иннервации глаза. Основные симптомы: сужение глазной щели (псевдоптоз) вследствие паралича верхней и нижней мышц хрящей век; сужение зрачка (миоз) вследствие пареза дилататора зрачка и преобладания парасимпатической иннервации сфинктера зрачка; энофтальм вследствие паралича мышц глазного яблока (обычно трудно определяется). При выраженном синдроме Горнера ресничный край верхнего века может опускаться до края зрачка. Миоз отчетливо заметен при неярком освещении, реакция зрачков на свет и аккомодация сохранены. Возможно развитие других симптомов: гиперемии конъюнктивы, ангидроза, повышения кожной температуры и

расширения сосудов на соответствующей половине лица, а также депигментации радужки (в случае врожденного синдрома).

Наблюдается при поражении центрального симпатического пути, цилиоспинального центра и его связей с верхним шейным симпатическим узлом, верхнего шейного симпатического узла и постганглионарных волокон на пути к глазу. Кроме того, синдром развивается при поражении полушарий головного мозга (массивный инфаркт и др.), ствола мозга. В последнем случае синдром Горнера часто сочетается с расстройством болевой и температурной чувствительности на противоположной стороне тела. Причинами могут быть сосудистые заболевания, рассеянный склероз, глиома моста мозга, энцефалиты и др. Симпатический путь в шейной части спинного мозга часто вовлекается в патологический процесс при сирингомиелии и спинальных опухолях. В этих случаях обычно наблюдаются расстройство болевой чувствительности и утрата рефлексов на руке. Нередко двусторонний синдром Горнера трудно выявить, поскольку зрачки сужены, но равномерно, и реакция их на свет сохраняется; синдром Горнера развивается и при поражении корешка Th₁. Происходит это при первичной или метастатической опухоли в верхней доле легкого (синдром Панкоста), редко при остеохондрозе позвоночника, шейном ребре, повреждении нижнего первичного ствола плечевого сплетения (паралич Дежерин-Клюмпке). Поражение шейного отдела симпатического ствола может быть связано с увеличением шейных лимфатических узлов, перенесенными операциями на гортани, щитовидной железе и др. Злокачественные новообразования в области яремного отверстия основания черепа могут проявляться различными сочетаниями этой патологии и поражений IX, X и XI черепных нервов.

Инфекционно-септические осложнения

Необходимо помнить о возможности инфекционно-септических осложнений. Помимо соблюдения правил асептики, использования одноразового расходного материала, следует с осторожностью подходить к применению проводниковой анестезии у больных с воспалительными заболеваниями мягких тканей в предполагаемом месте выполнения блокады.

ЛИТЕРАТУРА

1. *Этоды регионарной анестезии у детей* / С. В. Ражев, С. М. Степаненко, А. И. Лешкевич [и др.] // М. : ОЛМА-ПРЕСС, 2001. – С. 123–152.
2. *Осложнения проводниковой анестезии: рекомендации липидного спасения* / О. А. Тарабрин, И. Л. Басенко, Л. И. Марухняк [и др.] // Медицина болю: сучасність та перспективи : міжнар. симп. – К., 2010. – С. 30.
3. *Cousins M. J. Neural Blockade in clinical anesthesia and management of pain* / M. J. Cousins, P. O. Bridenbaugh. – 2nd ed. – Lippincott Company, 1988. – P. 25–110 ; 387–416.
4. *Niesel H. Ch. Lokalanästhesie, Regionalanästhesie, Regionale Schmerztherapie* / H. Ch. Niesel, H. Van Aken // Thieme Verlag. – 2003. – 2 Auflage. – S. 237–302 ; 428–435 ; 459–460 ; 606–607 ; 621.
5. *Roewer N. Anästhesie compact* / N. Roewer, H. Thiel // Thieme Verlag. – 1999. – P. 133–156 ; 261–266.
6. *Thiel H. Anästhesiologische Pharmakotherapie. Allgemeine und spezielle Pharmakologie in Anästhesie, Intensivmedizin, Notfallmedizin und Schmerztherapie* / H. Thiel, N. Roewer // Thieme Verlag. – 2004. – P. 142–162 ; 192–203.

Поступила 4.02.2013