

6. Pokhodenko-Chudakova I.O., Chudakov O.P., Barmutskaiia A.Z., Kabanova S.A. *Tiazholye oslozhneniia odontogennykh gnoino-vospalitelnykh protsessov cheliustno-litsevoi oblasti (tromboflebit ven litsa, tromboz kavernoznogo sinusa, odontogennyi mediastinit)*. [Severe complications of odontogenic inflammatory processes of maxillofacial area (vein thrombophlebitis person cavernous sinus thrombosis, odontogenic mediastinitis)]. Vitebsk, VGMU 2010. 158 p.

Надійшла 9.03.2016

Рецензент д-р мед. наук, проф. О. О. Тарабрін

УДК 616-001-089.5:616-089.163

Д. В. Дмитрієв

ОБГРУНТУВАННЯ ВИБОРУ АНАЛГЕЗІЇ З МЕТОЮ ПРОФІЛАКТИКИ ГІПЕРАЛГЕЗІЇ В ПІСЛЯОПЕРАЦІЙНОМУ ПЕРІОДІ У ДІТЕЙ ЗА ДАНИМИ МОРФОЛОГІЧНОГО ДОСЛІДЖЕННЯ ШКІРИ В ДІЛЯНЦІ ПІСЛЯОПЕРАЦІЙНОЇ РАНИ

*Вінницький національний медичний університет ім. М. І. Пирогова,
Вінниця, Україна*

УДК 616-001-089.5:616-089.163

Д. В. Дмитриев

ОБОСНОВАНИЕ ВЫБОРА АНАЛГЕЗИИ С ЦЕЛЮ ПРОФИЛАКТИКИ ГИПЕРАЛГЕЗИИ В ПОСЛЕОПЕРАЦИОННОМ ПЕРИОДЕ У ДЕТЕЙ ПО ДАННЫМ МОРФОЛОГИЧЕСКОГО ИССЛЕДОВАНИЯ КОЖИ В ОБЛАСТИ ПОСЛЕОПЕРАЦИОННОЙ РАНЫ

Цель нашего исследования — установить морфологические изменения кожи в области послеоперационной раны и развитие гипералгезии после применения в раннем послеоперационном периоде различных схем обезболивания у детей с онкологической патологией.

Материалы и методы исследования. Исследования проведены у 47 детей (13,4±2,4) лет, прооперированных по поводу опухолей брюшной полости (24 ребенка, 51 %), опухолей забрюшинного пространства (23 ребенка, 49 %). В зависимости от методики обезболивания пациенты были разделены на четыре группы: первая группа — 12 детей, которых обезболивали непрерывной внутривенной инфузией фентанила, вторая группа — 12 детей, которых обезболивали методом комбинированного ТАР-блока бупивакаином, третья группа — 13 пациентов, которых обезболивали методом комбинированной спирально-эпидуральной аналгезии, и четвертая группа — 12 детей, для обезболивания которых использовали непрерывную внутривенную постоянную инфузию кетамина.

Результаты исследования и их обсуждение. Через 3 дня после введения фентанила у больных второй группы наблюдались морфологические изменения в тканях, наиболее выраженные, чем у больных других групп. Зона повреждения была очень распространенной, без четких границ, с развитием в центре ее некроза (толщина слоя некротизированных тканей до 5 мм) с выраженными перифокальными реактивными изменениями в виде значительного воспаления (зона реактивных изменений толщиной до 7 мм), имели место существенные нарушения микроциркуляции.

Выводы. Выявлено, что использование высоких доз фентанила — 10–20 мкг/(кг·ч) методом постоянной инфузии для обезболивания в раннем послеоперационном периоде у детей, прооперированных по поводу опухолей брюшной полости, может приводить к опиоид-индуцированной гипералгезии, которая сопровождается морфологическими изменениями в коже вокруг послеоперационной раны.

Ключевые слова: обезболивание, гипералгезия, биопсия кожи.

UDC 616-001-089.5:616-089.163

D. V. Dmytriyev

FOUNDATIONS FOR ANALGESIA TO PREVENT POSTOPERATIVE HYPERALGESIA IN CHILDREN ACCORDING TO THE MORPHOLOGICAL STUDY OF SKIN IN THE WOUND

The aim of our study was to determine the morphological changes in the area of skin in the wound and the development of hyperalgesia after applying various schemes of anesthesia at the early post-operating period in children with cancer.

Materials and methods. The study carried out in 47 children (13.4±2.4 years) operated for abdominal tumors (24 children, 51%), retroperitoneal tumors (23 children, 49%). Depending on the method of anesthesia, patients were divided into four groups: 1 group (12 children) — analgesia with continuous intravenous infusion of fentanyl, 2 group (12 children) — combined analgesia with bupivacaine TAP — block; 3 group (13 children) — combined spiral epidural analgesia, and 4 group (12 children) — analgesia with continuous intravenous infusion of ketamine.

Results. Using high fentanyl doses (10–20 mcg/kg·hr) by continuous infusion method for analgesia in the early postoperative period in children operated on for tumors of abdominal cavity, can result into opioid-induced hyperalgesia, which is followed by skin morphological changes around the postoperative wound with the development of necrosis in its center with expressed perifocal reactive changes of severe inflammation and significant violations of microcirculation. With the formation on the 14th day of the formation of small nerve fibers. In its turn by using of TAP-block and combined spiral-epidural analgesia method small perineural edema was determined, fragmentation of nerve fibers was not determined. Using ketamine infusion results into negligible perineural edema and reduction of postoperative hyperalgesia.

Conclusions. Was found that the use of high doses of fentanyl (10–20 mg/(kg·h)) by continuous infusion in the early postoperative period in children operated for tumors of the abdominal cavity can lead to opioids induced hyperalgesia, accompanied by morphological changes in the skin around the wound.

Key words: analgesia, hyperalgesia, skin biopsy.

Вступ

Неадекватна аналгезія в ранньому післяопераційному періоді погіршує перебіг і прогноз цього періоду у дітей, збільшує рівень післяопераційних ускладнень та сприяє розвитку гіпералгезії. Гіпералгезія — це стан підвищеної чутливості до болю, який виникає внаслідок інтенсивної ноцицептивної стимуляції або може бути індукований опіоїдними аналгетиками [1; 2; 4; 7]. Гіпералгезія реалізується переважно на рівні спинного мозку й асоціюється зі збільшенням інтенсивності болю, та, відповідно, з розвитком стрес-відповіді на біль, підвищенням ризику хронізації болю, розвитком толерантності до опіоїдів і потребою у збільшенні доз [3; 5; 8]. Для діагностики гіпералгезії стандартно виконують визначення больового порога за допомогою монофіламентів фон Фрея в зоні післяопераційної рани, використовуючи монофіламенти у зростаючому порядку до найменшої сили тиску, що сприймається досліджуваним як больове відчуття [4; 6].

Мета нашого дослідження — встановити морфологічні зміни в ділянці шкіри після операційної рани та розвиток гіпералгезії після застосування в ранньому післяопераційному періоді різних схем знеболювання у дітей з онкологічною патологією.

Матеріали та методи дослідження

Дослідження проведені у 47 дітей віком ($13,4 \pm 2,4$) року, прооперованих з приводу пухлин черевної порожнини (24 дитини, 51 %), пухлин заочеревинного простору (23 дитини, 49 %). Залежно від методики знеболювання пацієнти були поділені на групи: перша група — 12 дітей, яких знеболювали безперервною внутрішньовенною інфузією фентанілу, друга група — 12 дітей, яких знеболювали методом комбінованого ТАР-блока бупівакаїном; третя група — 13 пацієнтів, яких знеболювали методом комбінованої спірально-епідуральної аналгезії (КСЕА), та четверта група — 12 дітей, яких знеболювали безперервною внутрішньовенною постійною інфузією кетаміну [2–4]. Усім хворим проводили комплексне інтенсивне лікування: інфузійна та трансфузійна терапія, респіраторна підтримка апаратом “Hamillton C2” — режим ASV за такими параметрами: FiO_2 30 %, PEEP 2 см H_2O , PIP 15–20 см H_2O), антибактеріальне лікування, посиндромна терапія.

У ранньому післяопераційному періоді визначали периметр мінімального порога болю навколо післяопераційної рани. Проекція лінії післяопераційної рани умовно розділялася на два однакових відрізки трьома точками, через які у 16 векторних напрямках з кутом між ними 45° за допомогою набору з 10 каліброваних монофіламентів фон Фрея (VFMs) здійснювали тиск на шкіру зі зростаючою силою від 4 г (39,216 мН) до 300 г (2941,176 мН) (Touch-Test Sensory Evaluator, North Coast Medical Inc., CA, США), притискаючи монофіламенти у зростаючому порядку до поверхні шкіри під кутом 90° , доки останній не зігнеться, на 1–1,5 с. Між дослідженнями витримували адаптаційний інтервал у 10 с.

Механічний больовий поріг визначали як найменшу силу тиску, що спричинювала больову реакцію у пацієнта (4 бали або більше за поведінковою шкалою оцінки болю Behavioral Pain Scale). Больовий поріг вимірювали на поверхні навколо післяопераційної рани. На 3-тю, 7-му та 14-ту добу хворим виконували біопсію ран — брали фрагменти шкіри з підлеглими тканинами в ділянці рани, відступаючи від її меж на 0,5 см. Взятий матеріал фіксували 10 % водним розчином нейтрального формаліну протягом 48 год, потім промивали проточною водою, у подальшому проводили його зневоднення у системі багатоатомних спиртів і заливали в парафін за стандартною схемою. Приготовлені напівтонкі зрізи завтовшки 7–8 мкм забарвлювалися гематоксиліном і еозином (основний метод забарвлення гістологічних препаратів) для оцінки патологічних змін і реакцій тканин у процесі виникнення та загоєння ран (оцінка стану та склад тканин на краях дна рани, наявність і характер патологічних та репаративних змін у ній), характер порушень мікрогемодинаміки. Також гістологічні препарати, виготовлені зі шматочків тканин, взятих на 14-ту добу експерименту, окрім традиційного методу забарвлення гематоксиліном та еозином, срібилили за методом Фути для визначення розвитку в тканинах у процесі загоєння ран дрібних нервових закінчень і патологічних їх змін. Мікроскопію гістологічних препаратів проводили за допомогою світлового мікроскопа OLYMPUS BX41 із застосуванням збільшень у 40, 100, 200 та 400 разів.

Результати дослідження та їх обговорення

У першій групі 12 пацієнтів знеболювали безперервною внутрішньовенною інфузією фентанілу дозою 10–20 мкг/(кг·год), середня доза ($14,7 \pm 1,4$) мкг/кг; 10 дітей другої групи знеболювали методом комбінованого ТАР-блока бупівакаїном 0,375 % (Лонгокоїн, Юрія-Фарм). У групі ТАР-блока після застосованого наркозу 10–20 мл 0,375 % бупівакаїну було введено в нейрон-фасціальний простір поперечного м'яза живота в ділянці трикутника Petit з обох сторін. Пункція виконувалася голкою для

спінальної анестезії G 22 (B. Braun). Для візуалізації структур і контролю просування голки використовували конвексний датчик 4–6 МГц (Logiq 100, GE, США). У третій групі 13 пацієнтам, яких знеболювали методом КСЕА бупівакаїном 0,5 % (Лонгокаїн, Юрія-Фарм) дозою 0,3–0,4 мг/кг, середня доза ($0,35 \pm 0,20$) мг/кг, анестезію проводили за стандартною методикою на рівні сегмента L1. У четвертій групі 12 дітей знеболювали безперервною внутрішньовенною постійною інфузією кетаміну дозою 0,1–0,5 мг/(кг·год), середня доза ($0,43 \pm 0,40$) мг/(кг·год) [2–4].

Через 3 доби після введення фентанілу у хворих другої групи спостерігалися морфологічні зміни у тканинах. Вони були більш виражені, ніж у хворих інших груп. Зона ушкодження дуже широка, без чітких меж, із розвитком у її центрі некрозу (товщина шару некротизованих тканин до 5 мм) з вираженими перифокальними реактивними змінами у вигляді значного запалення (зона реактивних змін завтовшки до 7 мм), відмічалися суттєві порушення мікроциркуляції. У дітей даної групи рана була з глибоким дефектом тканин шкіри на глибину до 3/4 її об'єму. Краї рани нерівні через навислі кінці потовщеного шару епідермісу. Таке потовщення зумовлене проліферацією клітин епідермісу по краю рани та поблизу неї. Це свідчить про високу мітотичну активність клітин базального шару епідермісу, що безпосередньо прилягає до рани (у зоні завширшки близько 1 мм).

Шар епідермісу в зоні ураження був із вираженими дистрофічними змінами у вигляді нерівномірного забарвлення ядер, їх балонної дистрофії, деякі епітеліоцити по самому краю перебували у стані некробіозу. Крайові відділи епідермісу дещо потовщені, із більш щільним розташуванням ядер і дистрофічними змінами епітеліоцитів. Стінки рани практично не визначалися, краї безпосередньо переходили в дно. Це зумовлено вибуханням збереженої сполучної тканини дерми та розширенням підлеглої гіподерми внаслідок контракції рани. Дно рани при цьому досить рівне, придатки шкіри в ділянці дна відсутні. Дерма під епітелієм складалася зі спрямованих у різних напрямках пучків колагенових та еластичних волокон. У власне дермі поза зоною запалення розташовувалися придатки шкіри — волосні фолікули, сальні та потові залози. Судини у дермі в зоні ураження навколо ранового каналу були паретично розширені, з вираженими дистрофічними змінами ендотелію, повнокровні, з крайовим стоянням лейкоцитів у них. Навколо придатків шкіри та периваскулярно визначалися невеликі скупчення одноядерних клітин — лімфоцитів і клітин моноцитарного ряду з наявністю поодиноких лейкоцитів.

Структура підлеглої гіподерми була порушена через наявність осередків некрозу та значної запальноклітинної інфільтрації. У дермі та гіподермі спостерігалося нагромадження набрякової рідини як один із проявів розладів мікрогемодикуляції з розволокненням колагенових і еластичних волокон власне дерми. У набряковій рідині також траплялися одноядерні клітини типу моноцитів крові, лімфоцитів, сегментоядерні лейкоцити у великій кількості. На 21-шу добу у дітей першої групи в зоні формування рубцевої тканини відбувалось утворення дрібних нервових волокон, але в невеликій кількості. Виражений фіброз дерми з утворенням великої кількості колагенових волокон з набряком, розшаруванням. Визначалися значний периневральний набряк, фрагментація окремих нервових волокон (рис. 1).

Таким чином, у другій групі дітей при застосуванні фентанілу в тканинах у ділянці ран визначалися найбільш виражені альтеративні та запальні зміни із значними розладами мікрогемодикуляції. У процесі загоєння рани утворюється майже повноцінний рубець, але з недостатнім розвитком нервових волокон і малою кількістю дериватів шкіри в ньому.

У дітей, яких знеболювали методом комбінованого ТАР-блока бупівакаїном, на 3-тю добу експерименту у тканинах визначалися такі патологічні зміни. Рана з дефектом тканин шкіри на глибину до гіподерми. Краї рани рівні, утворені шаром епідермісу, що переходив на стінки рани. Стінки рани розташовані практично під

кутом 90°, утворені тканинами власне шкіри. Дно рани майже рівне. Зона ушкодження тонка, без чітких меж, із розвитком у її центрі некрозу з перифокальними реактивними змінами у вигляді помірного запалення та незначних порушень мікроциркуляції. Товщина зони некрозу 0,1 мм, зона реактивних змін — до 2 мм. Епідерміс у зоні ураження також із незначними дистрофічними змінами у вигляді нерівномірного забарвлення ядер, балонної дистрофії окремих ядер, деякі епітеліоцити по самому краю перебували у стані некробіозу. Крайові відділи епідермісу дещо потовщені, із більш щільним розташуванням ядер і дистрофічними змінами епітеліоцитів. Дерма під епітелієм складалась із спрямованих у різних напрямках пучків колагенових та еластичних волокон. У власне дермі розташовувалися придатки шкіри — волосяні фолікули, сальні та потові залози.

Розлади мікроциркуляції мало виражені порівняно з такими у хворих другої експериментальної групи. Судини у дермі в зоні ураження дещо розширені, з незначними дистрофічними змінами ендотелію, помірно повнокровні, з крайовим стоянням лейкоцитів у деяких з них. Навколо придатків шкіри та периваскулярно визначалися поодинокі одноядерні клітини — лімфоцити та клітини моноцитарного ряду з домішкою поодиноких лейкоцитів. Це пояснюється впливом бупівакаїну на мікроциркуляторне русло, що сприяло покращанню мікроциркуляції. Завдяки цьому у дермі та гіподермі спостерігалось незначне нагромадження набрякової рідини (на відміну від дітей другої групи) з незначним розволокненням колагенових і еластичних волокон власне дерми. У набряковій рідині також траплялись одноядерні клітини типу моноцитів крові, лімфоцитів, поодинокі сегментоядерні лейкоцити.

На 21-шу добу у дітей другої групи в зоні формування рубцевої тканини відбувалось утворення дрібних нервових волокон у великій кількості. Виявлено виражений фіброз дерми з утворенням великої кількості колагенових волокон з незначним набряком, їх розшаруванням. Визначався незначний периневральний набряк, фрагментації нервових волокон не спостерігалось (рис. 2).

Таким чином, дані зміни свідчать про цілковите зникнення запалення та загоєння рани з формуванням сполучнотканинного рубця, у якому спостерігаються про-

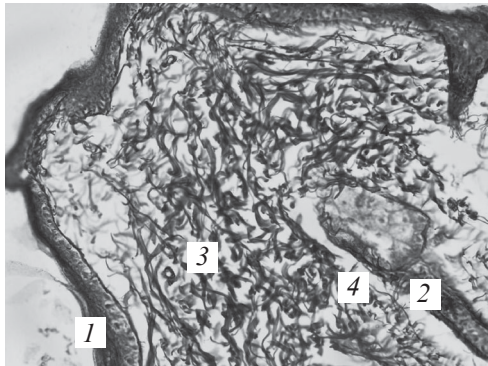


Рис. 1. Ділянка шкіри в зоні рубця через 21 добу у пацієнтів другої групи. Сріблення за Футом. $\times 400$: 1 — епідерміс; 2 — придатки шкіри (волосяні фолікули); 3 — колагенові волокна; 4 — фрагментовані дрібні нервові закінчення в невеликій кількості, значний периневральний набряк

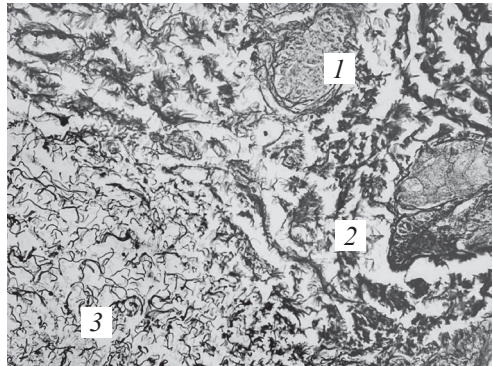


Рис. 2. Ділянка шкіри в зоні рубця через 21 добу. Третя група, перша підгрупа. Сріблення за Футом. $\times 400$: 1 — придатки шкіри (сальні залози); 2 — колагенові волокна; 3 — дрібні нервові закінчення у великій кількості, незначний периневральний набряк

цеси його ремоделювання. У цій групі дітей у результаті ліквідації запалення утворюється повноцінний рубець із придатками шкіри без запальних змін і розладів мікрогемодируляції з утворенням великої кількості дрібних нервових волокон без вираженого набряку та їх фрагментації.

У третій групі дітей, яких знеболювали методом КСЕА, патологічні та репаративні зміни мали такий же характер, що і в другій групі (ТАР-блок).

У четвертій групі хворих дітей (знеболювання із застосуванням кетаміну) у тканинах визначалися зміни, подібні до змін на 3-тю добу у дітей першої групи (введення фентанілу), але вони також були менш вираженими. На 3-тю добу від початку експерименту у дітей четвертої групи також визначалася рана із зоною запалення тканин завглибшки на всю товщу дерми до гіподерми та м'язової тканини, однак вона була значно меншою, ніж у хворих другої групи (введення фентанілу). Її товщина становила 2–3 мм. Також у більш ранні терміни спостерігалися процеси проліферації, а саме розвиток грануляційної тканини з подальшим утворенням рубцевої тканини.

Краї рани утворені потовщеним шаром епідермісу з підвищеною проліферацією клітин базального шару. Дно рани нерівне, припідняте внаслідок контракції рани і пошарово утворене вузьким шаром детриту (некротизована сполучна тканина дерми) та жировою клітковиною гіподерми. Зона некротизованих тканин тонка, відмежована демаркаційною лінією від зони реактивних змін у тканинах. Молода грануляційна тканина також уже утворилася до даного терміну. Вона практично не містила колагенових волокон, інфільтрована сегментоядерними лейкоцитами та помірною кількістю лімфогістіоцитарних елементів, містила незначну кількість молодих фібробластів. У ній спостерігалось утворення великої кількості нових дрібних судин з розмноженням ендотеліальних клітин капілярів — ангиобластів, які спочатку утворювали клітинні тяжі, а потім з них формувалися судинні трубки, до яких надходила кров. У навколишній тканині з молодих новоутворених судин вивільнялися формені елементи крові та набрякова рідина в незначній кількості. У гіподермі була наявна реактивна запальна інфільтрація. Клітинний склад інфільтрату переважно був представлений сегментоядерними нейтрофілами, серед яких визначалася невелика кількість лімфоцитів і клітини моноцитарного ряду (макрофаги, гігантські багатоядерні клітини сторонніх тіл). Судинна реакція у вигляді помірного повнокров'я, набряку гіподерми та сітчастого шару дерми в зоні запалення. Також траплялися поодинокі пучки колагенових волокон щільної волокнистої оформленої сполучної тканини дерми з незначними дистрофічними змінами.

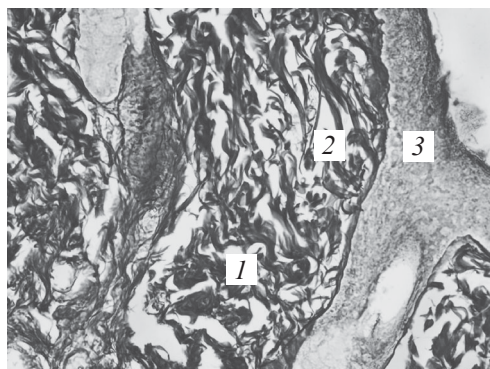


Рис. 3. Ділянка шкіри в зоні рубця на 14-ту добу. Четверта група. Сріблення за Футом. $\times 400$: 1 — колагенові волокна; 2 — дрібні нервові закінчення у великій кількості, незначний периневральний набряк; 3 — епідерміс

На 14-ту добу в зоні сформованої рубцевої тканини з великою кількістю колагенових волокон визначалися численні дрібні нервові закінчення без фрагментації, лише спостерігався незначний периневральний набряк (рис. 3).

Таким чином, дані зміни свідчать про повне загоєння ран і усунення запалення з формуванням сполучнотканинного рубця, у якому спостерігаються процеси його ремоделювання. У четвертій групі хворих у результаті ліквідації запалення та загоєння рани також утворюється повноцінний рубець із придатками шкіри без запальних змін і розладів мікрогемодируляції.

Висновки

Використання високих доз фентанілу (10–20 мкг/кг на добу) методом постійної інфузії для знеболювання в ранньому післяопераційному періоді у дітей може призводити до опіоїд-індукованої гіпералгезії, яка супроводжується морфологічними змінами у шкірі навколо післяопераційної рани.

На 14-ту добу на фоні використання фентанілу в зоні формування рубцевої тканини відбувалось утворення дрібних нервових волокон. Найявний виражений фіброз дерми з утворенням великої кількості колагенових волокон з набряком, їх розшаруванням. Визначали значний периневральний набряк, фрагментація окремих нервових волокон, а при використанні ТАР-блока та методом комбінованої спіральної епідуральної аналгезії — незначний периневральний набряк, фрагментації нервових волокон не спостерігалось, що свідчить про відсутність розвитку післяопераційної гіпералгезії. Застосування інфузії кетаміну приводило до незначного периневрального набряку та зменшення післяопераційної гіпералгезії.

ЛІТЕРАТУРА

1. *Региональная анестезия в педиатрии* / В. Л. Айзенберг, Г. Э. Ульрих, Л. Е. Цыпин, Д. В. Заболотский. – СПб. : Синтез Бук, 2012. – 304 с.
2. Кучин Ю. Л. Стрес-індукована гіпералгезія у пацієнтів з множинною травмою / Ю. Л. Кучин // Біль, знеболювання та інтенсивна терапія. – 2013. – № 2 (Д). – С. 262–266.
3. Лесной И. И. Предупреждение развития хронического послеоперационного синдрома у хирургических больных / И. И. Лесной, В. И. Черний, К. Ю. Белка // Український журнал екстремальної медицини ім. Г. О. Можаяєва. – 2012. – Т. 13, № 3. – С. 26–32.
4. Потапов А. Л. Обезболивание после объемных открытых абдоминальных операций — опиаты или эпидуральная аналгезия? / А. Л. Потапов, Ю. Ю. Кобеляцкий // Біль, знеболювання і інтенсивна терапія. – 2011. – № 4. – С. 39–42.
5. Wilder-Smith O. H. Postoperative hyperalgesia: its clinical importance and relevance / O. H. Wilder-Smith, L. Arendt-Nielsen // *Anesthesiology*. – 2006. – № 104 (3). – P. 601–607.
6. Lavand'homme P. Intraoperative epidural analgesia combined with ketamine provides effective preventive analgesia in patients undergoing major digestive surgery / P. Lavand'homme, M. De Kock, H. Waterloos // *Anesthesiology*. – 2005. – № 103 (4). – P. 813–820.
7. *A comprehensive review of opioid-induced hyperalgesia* / M. Lee, S. Silverman, H. Hansen [et al.] // *Pain Physician*. – 2012. – № 14 (2). – P. 145–161.
8. Celerier E. Opioid-induced hyperalgesia in a murine model of postoperative pain: role of nitric oxide generated from the inducible nitric oxide synthase / E. Celerier, J. R. Gonzalez, R. Maldonado // *Anesthesiology*. – 2006. – № 104 (3). – P. 546–555.

REFERENCES

1. Ayzenberg V.L., Ulrikh G.E., Tsy-pin L.E., Zabolotskiy D.V. *Regionalnaya anestezia v pediatrii* [Regional anesthesia in pediatric patients]. St.Ptsb. Sintez buk, 2012. 304 p.
2. Kuchin Yu.L. Stress-induced hyperalgesia in patients with multiple trauma. *Bil, znebolivannia ta intensyvna terapiia* 2013; 2: 262-266.
3. Lesnoi I.I., Chernii V.I., Belka K.Yu. Prevention of chronic postoperative syndrome in surgical patients. *Ukrainskyi zhurnal ekstremalnoi medytsyny im. G.O. Mozhaeva* 2012; 13 (3): 26-32.
4. Potapov A.L., Kobeliatskiy Yu.Yu. Analgesia after open abdominal surgery — opioids or epidural analgesia? *Bil, znebolivannia ta intensyvna terapiia* 2011; 4: 39-42.
5. Wilder-Smith O.H., Arendt-Nielsen L. Postoperative hyperalgesia: its clinical importance and relevance. *Anesthesiology* 2006; 104 (3): 601-607.
6. Lavand'homme, P., De Kock M., Waterloos, H. Intraoperative epidural analgesia combined with ketamine provides effective preventive analgesia in patients undergoing major digestive surgery. *Anesthesiology* 2005; 103 (4): 813-820.

7. Lee M., Silverman S., Hansen H., Patel V., Manchikanti L. A comprehensive review of opioid-induced hyperalgesia. *Pain Physician* 2012; 14 (2): 145-161.

8. Celerier E., Gonzalez J. R., Maldonado R. Opioid-induced hyperalgesia in a murine model of postoperative pain: role of nitric oxide generated from the inducible nitric oxide synthase. *Anesthesiology* 2006; 104 (3): 546-555.

Надійшла 23.02.2016

Рецензент д-р мед. наук, проф. В. В. Сулов

УДК 616-089-053.2-085.211-06:616.89-008.45/47

Н. М. Межирова, А. В. Коваль, В. В. Данилова, А. В. Борисов*

ВПЛИВ АНЕСТЕЗІЇ З ВИКОРИСТАННЯМ КЕТАМІНУ, ПРОПОФОЛУ ТА СЕВОФЛУРАНУ НА КОГНІТИВНІ ФУНКЦІЇ ДІТЕЙ

Харківський національний медичний університет, Харків, Україна,

* КЗОЗ ОДКЛ № 1, Харків, Україна

УДК 616-089-053.2-085.211-06:616.89-008.45/47

Н. М. Межирова, А. В. Коваль, В. В. Данилова, А. В. Борисов

ВЛИЯНИЕ АНЕСТЕЗИИ С ИСПОЛЬЗОВАНИЕМ КЕТАМИНА, ПРОПОФОЛА И СЕВОФЛУРАНА НА КОГНИТИВНЫЕ ФУНКЦИИ ДЕТЕЙ

Актуальность. Когнитивное расстройство в раннем послеоперационном периоде является наиболее распространенной формой церебральных осложнений общей анестезии, однако у детей эта тема изучена недостаточно.

Цель работы — изучение и оценка влияния различных вариантов анестезии на когнитивные функции у детей.

Материалы и методы. В исследование были включены 50 детей 11–17 лет, оперированных по поводу малотравматичных операций с применением для анестезии севофлурана, пропофола и кетамина. Для оценки когнитивных функций проводились психофизиологические тесты до наркоза и через сутки после него.

Результаты. Установлено, что все изучаемые виды анестезии приводят к снижению уровня когнитивных функций через сутки после наркоза с преимущественным нарушением памяти, аналитического мышления.

Выводы. Наименее выраженные нарушения отмечаются при сбалансированной анестезии на основе севофлурана, пропофола, а наиболее выраженные — при кетаминовом наркозе.

Ключевые слова: дети, анестезия, когнитивные функции.

UDC 616-089-053.2-085.211-06:616.89-008.45/47

N. M. Mezhirova, A. V. Koval, V. V. Danilova, A. V. Borisov

INFLUENCE OF ANESTHESIA WITH KETAMINE, PROPOFOL AND SEVOFLURANE ON COGNITIVE FUNCTION IN CHILDREN

Background. High incidence of postoperative cognitive dysfunction is still unsolved issue of the modern anesthesiology that increase hospital stay and cost of treatment. The most common type of cerebral complication of general anesthesia is a higher nervous activity disorder that developed in the early postoperative period and manifested by memory impairment.

The **aim** was to study the effect of ketamine, sevoflurane and propofol based anesthesia on cognitive function in children aged 11–17 years old that underwent miniinvasive surgery.