

УДК 616.62-089.819.8; 616-035.4; 616-089.166-06
DOI 10.31379/2411.2616.14.2.11

ТЕХНІКИ З УНИКНЕННЯ СТИМУЛЯЦІЇ ОБТУРАТОРНОГО НЕРВА ПРИ ТРАНСУРЕТРАЛЬНОЇ РЕЗЕКЦІЇ ПУХЛИН СЕЧОВОГО МІХУРА

Басенко І.Л., Суслов О.С., Обєщик Д.К., Володичев Д.С.

*Одеський національний медичний університет
Валіховський провулок, 2, Одеса, Одеська область, Україна, 65082*

УДК 616.62-089.819.8; 616-035.4; 616-089.166-06
DOI 10.31379/2411.2616.14.2.11

ТЕХНИКИ ПРЕДОТВРАЩЕНИЯ СТИМУЛЯЦИИ ОБТУРАТОРНОГО НЕРВА ПРИ ТРАНСУРЕТРАЛЬНОЙ РЕЗЕКЦИИ ОПУХОЛЕЙ МОЧЕВОГО ПУЗЫРЯ

Басенко И.Л., Суслов А.С., Обьещик Д.К., Володичев Д.С.

В нижеприведённой статье изложены техники превентивной терапии так называемого «тика обтураторного нерва», возникновение которого в свою очередь приводит к перфорации стенки мочевого пузыря в интраоперационном периоде во время трансуретральной резекции опухолей мочевого пузыря. Особое внимание уделено анестезиологическим техникам, в частности блокаде запирающего нерва (БЗН), и развитию этой техники с момента первого описания G. Labat (1922 г.) до наших дней; приведены алгоритмы проведения БЗН для специалистов клиник разного уровня материального обеспечения; продемонстрирована соноанатомия зоны блокады во время проведения дистальных техник БЗН под УЗ-навигацией.

Ключевые слова: запирающий нерв, урология, анестезиология, блокада запирающего нерва, региональная анестезия, тик обтураторного нерва, профилактика перфорации мочевого пузыря, онкология.

UDC 616.62-089.819.8; 616-035.4; 616-089.166-06
DOI 10.31379/2411.2616.14.2.11

TECHNIQUES FOR PREVENTION OF OBTURATOR NERVE STIMULATION IN CASE OF TRANSURETHRAL RESECTION OF BLADDER TUMORS

Basenko I., Suslov O., Obieshchik D., Volodychev D.

The following article outlines the preventive therapy techniques for the so-called "obturatory jerk", the occurrence of which usually leads to perforation of the bladder wall during the intraoperative period of transurethral resection of bladder tumors. Particular attention is paid to anesthesiological techniques, mostly – the obturator nerve blockade (ONB), and the development of this technique from the first presentation of G. Labat (1922) to the present day; algorithms for the performance of ONB for specialists in clinics with different levels of income; the sonoanatomy of the blockade zone was demonstrated during distal ONB techniques under ultrasound navigation.

Key words: obturator nerve, urology, anaesthesiology, obturator nerve blockade, regional anaesthesia, obturatory jerk, prevention of bladder perforation, oncology.

Введення

Рак сечового міхура (PCM) залишається до цього часу однією з актуальних проблем онкоурології: за даними статистики, PCM займає 6те місце у структурі онкологічних захворювань (11,4 на 100 тис. населення), 3те місце серед урологічної та 2ге (відповідно 50–72%) серед онкоурологічної патології. Захворюваність чоловічого населення перевищують таку у жінок майже в 7 разів [1, 2]. Більшість новоутворень сечового міхура (60–70%) належать до поверхневих [2]. Ці пухлини схильні до рецидивування та прогресування в 10–20% випадків у інвазивні з негативним прогнозом [2]. При поверхневому PCM методом вибору є ТУР, при інвазивному — цистектомія з різними методами деривації сечі. ТУР у цьому випадку має свої ускладнення, одне з найсерйозніших – перфорація стінки сечового міхура петлею резектоскопа; це збільшує ризик виникнення ТУРП-синдрому, а також може погіршити онкологічні результати [3] через неповну резекцію, неможливість введення хімотерапевтичних препаратів у порожнину міхура та можливість диссемінації клітин пухлини. Перфорація сечового міхура також може спричинити необхідність лапаротомії, збільшуючи смертність серед пацієнтів. Найпоширенішим місцем перфорації протягом ТУР для пухлин на цій ділянці є бічна стінка сечового міхура [4]. Електрична стимуляція сусіднього обтураторного нерва під час електрорезекції пухлини бічної стінки може призвести до потужного спазму аддуктора ноги, відомого як «тік обтураторного нерва» (ТОН). ТОН під час ТУР значно підвищує ризик виникнення перфорації сечового міхура.

Мінімум анатомії

Обтураторний (затульний) нерв – це змішаний нерв з руховими та сенсорними волокнами. Він утворений первинними передніми гілками сегментів L2, L3 та порцією L4 з поперекового сплетіння. Це великий нерв, який спускається вертикально у товщі *m. psoas major*, перш ніж вийти з внутрішньої межі м'яза в животі. Потім він проходить разом з попереково-крижовим стовбуром, входить у таз на рівні крижово-клубового суглоба (L5) під загальною клубовою артерією і веною, і проходить спереду/бічно до сечоводу. На цьому рівні він розміщений близько до стінки сечового міхура на його нижній/бічній частині, та потім розташовується спереду до затульних судин у верхній частині затульного отвору. Він виходить з малого таза нижче верхньої гілки лобкової кістки, проходячи через затульний канал перед входом в аддукторну ділянку стегна [4]. На цьому відрізку нерв поділяється на передню і задню гілки. Точка поділу варіює, і за даними одного з патанатомічних досліджень розташована внутрішньотазово у 23% випадків, всередині затульного каналу – у 52%, на стегні – у 25% [5]. У своєму внутрішньотазовому ході, нерв відокремлений від стегнового нерва іліопсоасним м'язом та клубовою фасцією. На цій ділянці він іннервує парієтальну очеревину бічної стінки тазу та розгалужується на гілки до зовнішнього затульного м'яза та кульшового суглобу. Передній відділ нерва входить до медіального компартменту стегна і віддає гілки, які іннервують короткий привідний м'яз, довгий привідний м'яз, тонкий м'яз, а також чутливі гілки до шкіри середньої частини медіальної ділянки стегна. Задня порція проходить крізь товщу зовнішнього затульного м'яза та іннервують як зовнішній затульний м'яз, так і великий привідний м'яз.

Які техніки запобіганню «тіку обтураторного нерва» наразі існують?

Хірургічні методи

Зменшення напруги діатермічного струму, що використовується під час резекції, знижує ризик ТОН. Широко розповсюджене твердження про те, що використання біполярної діатермії призводить до зниження ризику ТОН. Однак дослідження демонструють суперечливість доказів щодо переваги біполярної діатермії над монополярною. Volat et al. [6] продемонстрував, що використання біполярної діатермії мало значно нижчу частоту ТОН та перфорації сечового міхура. Xishuang et al. [7] у своїй роботі також відобразив нижчий рівень ускладнень (у т.ч. ТОН та перфорації сечового міхура) при застосуванні біполярної діатермії у порівнянні з використанням монополярної діатермії. Масштабне японське дослідження, що було проведене Sugihara et al. [8], продемонструвало, що резекції з використанням біполярної техніки притаманна суттєво нижча частота тяжких травм сечового міхура на противагу монополярній резекції.

Однак дослідження інших авторів не свідчать на користь подібних результатів: нещодавні дослідження демонструють еквівалентну ефективність та безпеку при застосуванні біполярної та монополярної діатермії [9, 10].

Ozer et al. [11] виявив статистично достовірну різницю при частоті виникнення затульного рефлексу та перфорації сечового міхура. На відміну від вищезгаданих досліджень, згідно його дослідження частота ускладнень була вища при застосуванні біполярної діатермії. Гіпотеза авторів пов'язує це явище з вищою температурою резекційної петлі під час використання біполярної діатермії, що в свою чергу призводить до збільшення ризику тяжких ускладнень.

Роздування сечового міхура ще більше наближає його латеральну стінку до зони розміщення затульного нерва; таким чином, уникання перероздування міхура знижує ризик стимуляції вищезазначеної структури. Незчисленна кількість інших методик також описані у літературі, такі як резекція пухлини більш тонкими шарами, лазерна резекція, реверсія полярності діатермічного струму та зміна зони розташування неактивного електроду [12].

Анестезіологічні техніки

Трансуретральну резекцію пухлини сечового міхура можна проводити під загальною або регіонарною анестезією (нейроаксіальний блок). Поширеним є хибне уявлення відносно того, що нейроаксіальний (спинальний) блок буде мати пригнічуючий вплив на ТОН. Це не так. ТОН відбудеться у відповідь на пряму активацію затульного нерва діатермією. Спинальна анестезія залишається популярною технікою, зокрема завдяки її загальновідомій емпіричній безпеці серед літніх пацієнтів [13]. Дослідження серед пацієнтів, які перенесли трансуретральну резекцію простати (аналогічна когорта пацієнтів з тими, що викладені тут) не виявили жодної суттєвої переваги спінальної анестезії над загальною анестезією [14]. Загальноживані методи для зменшення ризику ТОН включають:

- використання міорелаксантів, що зумовлює необхідність використання загальної анестезії та ендотрахеальної інтубації для забезпечення прохідності дихальних шляхів;
- селективна блокада затульного нерва.

Використання міорелаксантів

Нейром'язової блокади можна досягнути шляхом використання недеполяризуючих або депольаризуючих міорелаксантів. Обидві ці техніки вимагають загаль-

ної анестезії. Ендотрахеальна інтубація дозволяє у цьому випадку забезпечити штучну вентиляцію легень з позитивним тиском та захист дихальних шляхів від аспірації шлункового вмісту.

Деполаризуючі міорелаксанти

Cesur et al. у своїх роботах продемонстрували дані 8-річного досвіду робочої групи щодо профілактики ТОН при трансуретральній резекції пухлин сечового міхура за допомогою введення сукцинілхоліну безпосередньо перед резекцією новоутворення [15]. Жоден з 56 пацієнтів не продемонстрував явищ ТОН. Однак, варто зазначити: усі з цих пацієнтів потребували загальної анестезії з ШВЛ.

Недеполаризуючі міорелаксанти

Механізм дії препаратів у контексті теми суттєво не відрізняється від такого у деполаризуючих агентів. Серед недеполаризуючих агентів частіше за все використовуються атракурійум, рокуроній та векуроній.

Блокада затульного нерва (БЗН)

Для селективної блокади затульного нерва описані різноманітні техніки. Основними показаннями для виконання даної маніпуляції є боротьба з больовим синдромом в ділянці стегна, терапія спазму привідного м'язу стегна пов'язаного з гемі-або параплегією, та виконання її як компоненту анестезіологічного забезпечення уразі ортопедичних операцій (наприклад, при артропластії колінного суглоба).

Вперше описана Лабатом у 1922 році [16], класична БЗН проводилась за методом парестезії до розквіту технології нейростимуляції (наразі навіть при використанні класичного доступу за Лабатом пошук затульного нерва проводиться за допомогою нейростимуляції, сила струму 1.5–3 мА; наближення – при силі струму 0.3–0.5 мА; електрод встановлений на м'язі, що приводить стегно). Під час виконання цієї методики пацієнт знаходиться у положенні на спині з відведеною на 30° іпсилатеральною ногою. Введення голки проводиться перпендикулярно шкірі у точці, що розміщена на 1.5 см латеральніше та 1.5 см каудальніше від лобкового горбика. Класичний підхід включає у себе три послідовних маневри голкою після встановлення її у верхній частині затульного отвору дещо медіально, саме у місці проходження затульного нерва. Спочатку голка просувається до встановлення контакту з нижньою межею верхньої гілки лобкової кістки; після контакту, голку дещо підтягують та просувають вздовж лобка; нарешті, голку знов підтягують, перенаправляють дещо краніально та латерально під кутом 45° до моменту появи скорочень привідного м'язу стегна [17].

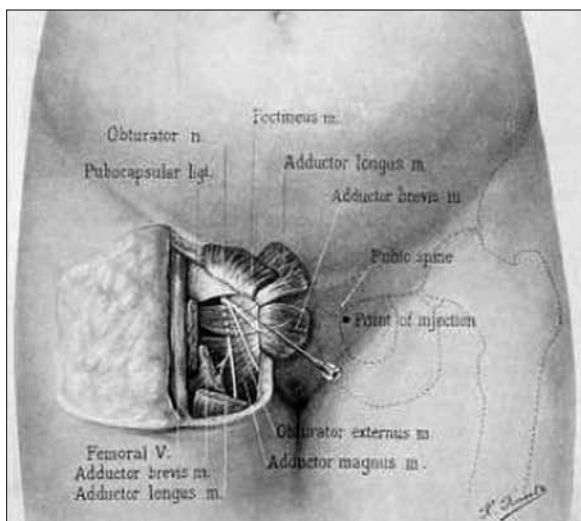


Рис. 1. Оригінальна ілюстрація G.Labat; зображені анатомічні орієнтири та хід голки [16].

Wassef [18] описав у 1993 році інтерадукторну техніку. У цьому випадку голка вводиться за верхнім краєм *m. adductor longus* та спрямовується латерально, з незначним нахилом доверху та дозаду, в напрямку до затульного каналу. Нейростимуляція у цьому випадку є обов'язковою. Pladzyk et al. [19] у своїй роботі продемонстрували перевагу інтерадукторної техніки при літотомічному положенні пацієнта: з 542 БЗН ефективними визнано 94%, ризик ускладнень при цьому залишався низьким.

Дослідження продемонстрували високу ефективність обох вищезазначених підходів для зниження частоти виникнення ТОН. У дослідженнях Kakinohana et al. [20] 2002 року зазначається, що інтерадукторна техніка дозволяє дещо швидше ідентифікувати затульний нерв; однак обидві техніки не мають достовірної статистичної різниці в аспектах успішності, тривалості блокади чи плазових рівнів анестетика.

Khorrami et al. [21] у 2010 описали досвід застосування трансвезікального доступу для блокади затульного нерву у 60 пацієнтів. Під контролем нейростимулятора, дослідники проводили введення 10 мл 1% розчину лідокаїну через робочий канал цистоскопу. У 6 випадках ідентифікувати затульний нерв було неможливо, та лідокаїн був введений сліпим методом. Незважаючи на проведене втручання, 1 пацієнт демонстрував скорочення привідного м'язу стегна. Згідно висновку авторів, місцева анестезія затульного нерва під час цистоскопії трансвезікальним доступом є ефективною методикою запобігання його стимуляції при трансуретральній резекції пухлин сечового міхура.

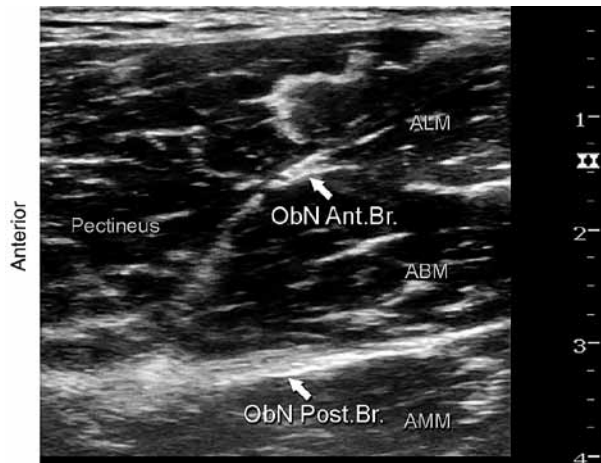
Sharma et al. [12] порівняли БЗН, що проводилася під спінальною анестезією з застосуванням нейростимулятора та БЗН трансвезікальним доступом. Ними знайдена статистично значуща різниця між досліджуваними групами стосовно виникнення ТОН, та наведено висновок про більшу ефективність БЗН з використанням нейростимулятора у порівнянні з трансвезікальною.

Нещодавно, Choquet et al. [22] описали паховий доступ до затульного нерва. Пацієнт розміщений на спині з дещо розведеними ногами. Відмітка на шкірі робиться в зоні пахової складки на середині уявного відрізка, котрий з'єднує внутрішню поверхню сухожилку *m. adductor longus* та місце пульсації стегнової артерії на паховій складці. У зоні даної відмітки вводиться голка в краніальному напрямку під контролем нейростимулятора до появи скорочень *m. gracilis* або *m. adductor longus*. Після зниження сили струму та підтвердження вірного розміщення голки, вводиться місцевий анестетик для блокади передньої гілки. Далі голка проводиться глибше та латеральніше до виникнення скорочень *m. adductor magnus*; локальний анестетик після підтвердження розміщення голки вводиться у цій зоні для анестезії задньої гілки. Авторами відмічене зниження дискомфорту та болю при проведенні блоку у порівнянні з іншими доступами, а також зниження кількості малих ускладнень.

Серія останніх досліджень порівняла техніку сонографічної ідентифікації затульного нерва з нейростимуляційними [23, 24]. УЗ-техніки можна поділити на дистальні та проксимальні у залежності від доступу.

Дистальний доступ являє собою такий, при якому УЗ-датчик встановлюється в паховій складці, та проводиться блокада передньої та задньої гілки нерва двома ін'єкціями анестетика, спрямованими у міжфасціальні площини розміщення вищевказаних гілок. Проксимальним є доступ, за допомогою якого блокада про-

Рис. 2. УЗ-анатомія при БЗН дистальним доступом. Скорочення на малюнку: ObN Ant.Br. – передня гілка затульного нерву; ObN Post.Br. – задня гілка затульного нерву; Pectineus – m. pectineus; ALM – m. adductor longus; ABM – m. adductor brevis; AMM – m. adductus magnus [17].



водиться однією ін'єкцією місцевого анестетика у міжфасціальну площину поміж m. pectineus та m. obturator externus [25].

Smith et al. [26] у 2016 році описав комбінацію УЗ та нейростимуляторного підходів до ідентифікації затульного нерва. В положенні пацієнта на спині з іпсилатеральною ногою дещо відведеною та ротованою назовні, датчик встановлюється у медіальному відділі стегна нижче пахової зв'язки для ідентифікації mm. adductor longus, brevis et magnus. Голка під УЗ-навігацією проводиться до затульного нерву, що розміщений у площині між m. adductor longus et m. adductor brevis, медіальніше до m. pectineus.

Заключення

Трансуретральна резекція пухлини сечового міхура є відносно поширеною операцією серед пацієнтів похилого віку. Будь-яка з можливостей уникнути тяжких ускладнень з боку анестезії та техніки хірургічного втручання має бути використаною. Одним з найтяжчих ускладнень при проведенні трансуретральної резекції пухлин сечового міхура є «тік обтураторного нерва» (ТОН). З боку хірургічних технік для зниження частоти виникнення ТОН можливе зниження сили струму для діатермії, використання біполярних електродів замість монополярних та уникання перерозтягнення сечового міхура. Анестезіолог має пам'ятати про можливість такого ускладнення та індивідуально для кожного пацієнта оцінити можливість використання міорелаксації та/або блокади затульного нерва з метою профілактики ТОН.

ЛІТЕРАТУРА

1. NHS Choices: Bladder cancer, 2015 / Електронне видання // Перегляд від 4 квітня 2017, посилання <http://www.nhs.uk/conditions/cancer-of-the-bladder/Pages/Introduction.aspx>, Дата останнього входу 20.09.2019.
2. Онкоурологія сьогодні: досягнення, проблеми, перспективи / Возіанов О.Ф., Романенко А.М., Клименко І.О. // Онкологія. – 2009. – Т. 2. – №2. – С. 152 – 158.
3. Impact of obturator nerve block on the short-term recurrence of superficial bladder tumors on the lateral wall. / Z.T. Tekgül [et al.] // Urol J. – 2014. – Vol. 11. – P. 1248–1252.

4. The actual incidence of bladder perforation following transurethral bladder surgery / M.D. Balbay [et al.] // *J Urol.* – 2005. – Vol. 174. – P.2260–2262.
5. Anatomic variations of the obturator nerve in the inguinal region: implications in conventional and ultrasound regional anesthesia techniques / S. Anagnostopoulou [et al.] // *Reg Anesth Pain Med.* – 2009. – Vol. 34. – P. 33–39.
6. Comparing the short-term outcomes and complications of monopolar and bipolar transurethral resection of non-muscle invasive bladder cancers: a prospective, randomized, controlled study / D. Bolat [et al.] // *Arch Esp Urol.* – 2016. – Vol. 9. – P.225–233.
7. Comparing the safety and efficiency of conventional monopolar, plasmakinetic, and Holmium laser transurethral resection of primary non-muscle invasive bladder cancer / S. Xishuang [et al.] // *J Endourol.* – 2010. – Vol. 24. – P.69–73.
8. Comparison of perioperative outcomes including severe bladder injury between monopolar and bipolar transurethral resection of bladder tumors: a population based comparison / T. Sugihara [et al.] // *J Urol.* – 2014. – Vol.192. – P.1355–1359
9. Comparison of monopolar and bipolar transurethral resection of non-muscle invasive bladder cancer / M. Balci [et al.] // *Urol Int.* – 2018. – Vol. 100. – P. 100–104.
10. Monopolar versus bipolar transurethral resection of bladder tumors: a single center, parallel arm, randomized, controlled trial / V. Venkatramani [et al.] // *J Urol.* – 2014. – Vol.191. – P. 1703–1707.
11. Bladder injury secondary to obturator reflex is more common with plasmakinetic transurethral resection than monopolar transurethral resection of bladder cancer / K. Ozer [et al.] // *Cent European J Urol.* – 2015. – Vol. 68. – P.284–288.
12. Obturator nerve block in transurethral resection of bladder tumor: a comparative study by two techniques / D. Sharma [et al.] // *Anesth Essays Res.* – 2017. – Vol.11. – P.101–104.
13. Anaesthesia for transurethral resection of the prostate (TURP) / M. Porter, B. McCormick // *Up-date in Anaesthesia.* – 2003. – Vol. 16.
14. M.D. Reeves, P.S. Myles . Does anaesthetic technique affect the outcome after transurethral resection of the prostate? / M.D. Reeves, P.S. Myles // *BJU Int.* – 1999. – Vol.84. – P.982–986.
15. The role of succinylcholine in the prevention of the obturator nerve reflex during transurethral resection of bladder tumors / M. Cesur [et al.] // *Saudi Med J.* – 2008. – Vol.29. – P.668– 671.
16. Labat, G. Regional anesthesia: its technic and clinical application. / G. Labat // *WB Saunders Company.* – Philadelphia, 1922. – 525 pages.
17. NYSORA: Obturator nerve block. Retrieved April 4, 2017, from <http://www.nysora.com/techniques/nerve-stimulator-and-surface-based-ra-techniques/lower-extremitya/3028-obturator-nerve-block.html>. Дата останнього переходу за посиланням 06 Жов 2019.
18. Wassef, M.R. Interadductor approach to obturator nerve blockade for spastic conditions of adductor thigh muscles / M.R. Wassef // *Reg Anesth.* – 1993. – Vol.18. – P.13–17.
19. Over 500 obturator nerve blocks in the lithotomy position during transurethral resection of bladder tumor / K. Pladzyk [et al.] // *Cent European J Urol.* – 2012. – Vol.65. – P.67–70.
20. Interadductor approach to obturator nerve block for transurethral resection procedure: comparison with traditional approach / M. Kakinohana [et al.] // *J Anesth.* – 2002. – Vol.16. – P.123– 126.
21. Transvesical blockade of the obturator nerve to prevent adductor contraction in transurethral bladder surgery / M.H. Khorrani [et al.] // *J Endourol.* – 2010. – Vol.24. – P.1651–1654.
22. A new inguinal approach for the obturator nerve block: anatomical and randomized clinical studies / O. Choquet [et al.] // *Anesthesiology.* – 2005. – Vol.103. – P.1238–1245.
23. Ultrasound-guided obturator nerve block: interfascial injection versus a neurostimulation-assisted technique / A. Manassero [et al.] // *Reg Anesth Pain Med.* – 2012. – Vol.37. – P.67–71.
24. Ultrasound guided obturator nerve block: a single interfascial injection technique / S.H. Lee [et al.] // *J Anesth.* – 2011. – Vol.25. – P.923–926.

25. Ultrasound-guided obturator nerve block: a focused review on anatomy and updated techniques / T. Yoshida, T. Nakamoto, T. Kamibayashi // *Biomed Res Int.* – 2017. – Vol. 31. – P.12-24.
26. Avoiding the obturator jerk during TURBT / P.I. Panagoda, N. Vasdev, S. Gowrie-Mohana // *Curr Urol.* – 2018. – Vol.12. – P.1-5.

REFERENCES

1. NHS Choices: Bladder cancer, 2015. Re-trrieved April 4, 2017, from <http://www.nhs.uk/conditions/cancer-of-the-bladder/Pages/Introduction.aspx>, Last access 20th of September, 2019.
2. Voziyanov, O., Romanenko, A., Klymenko I. Oncology today: achievements, challenges, prospects [Onkourolohiya s'ohodni: dosyahnennya, problemy, perspektyvy]. *Onkologiya.*, 2009, vol. 8, № 2, pp. 152 – 158.
3. Tekgül, Z.T. et al. Impact of obturator nerve block on the short-term recurrence of superficial bladder tumors on the lateral wall. *Urol J*, 2014, vol. 11, pp. 1248–1252.
4. Balbay, M.D., et al. The actual incidence of bladder perforation following transurethral bladder surgery. *J Urol*, 2005, vol. 174, pp. 2260–2262.
5. Anagnostopoulou, S., et al. Anatomic variations of the obturator nerve in the inguinal region: implications in conventional and ultrasound regional anesthesia techniques. *Reg Anesth Pain Med*, 2009, vol. 34, pp. 33–39.
6. Bolat, D., et al. Comparing the short-term outcomes and complications of monopolar and bipolar transurethral resection of non-muscle invasive bladder cancers: a prospective, randomized, controlled study. *Arch Esp Urol*, 2016, vol. 9, pp.225–233.
7. Xishuang, S., et al. Comparing the safety and efficiency of conventional monopolar, plasmakinetic, and Holmium laser transurethral resection of primary non-muscle invasive bladder cancer. *J Endourol*, 2010, vol. 24, pp. 69–73.
8. Sugihara, T., et al. Comparison of perioperative outcomes including severe bladder injury between monopolar and bipolar transurethral resection of bladder tumors: a population based comparison. *J Urol*, 2014, vol.192, pp.1355–1359.
9. Balci, M. et al. Comparison of monopolar and bipolar transurethral resection of non-muscle invasive bladder cancer. *Urol Int*, 2018, vol. 100, pp. 100-104.
10. Venkatramani, V. et al. Monopolar versus bipolar transurethral resection of bladder tumors: a single center, parallel arm, randomized, controlled trial. *J Urol*, 2014, vol.191, pp. 1703–1707.
11. Ozer, K. et al. Bladder injury secondary to obturator reflex is more common with plasmakinetic transurethral resection than monopolar transurethral resection of bladder cancer. *Cent European J Urol*, 2015, vol. 68, pp.284–288.
12. Sharma, D. et al. Obturator nerve block in transurethral resection of bladder tumor: a comparative study by two techniques. *Anesth Essays Res*, 2017, vol.11, pp.101–104.
13. Porter, M., McCormick, B. Anaesthesia for transurethral resection of the prostate (TURP). *Update in Anaesthesia*, 2003, vol. 16.
14. Reeves, M.D., Myles, P.S. Does anaesthetic technique affect the outcome after transurethral resection of the prostate? *BJU Int*, 1999, vol.84, pp.982–986.
15. Cesur, M. et al. The role of succinylcholine in the prevention of the obturator nerve reflex during transurethral resection of bladder tumors. *Saudi Med J*, 2008, vol.29, pp.668– 671.
16. Labat, G. Regional anesthesia: its technic and clinical application. *WB Saunders Company*, Philadelphia, 1922.
17. NYSORA: Obturator nerve block. Retrieved April 4, 2017, from <http://www.nysora.com/techniques/nerve-stimulator-and-surface-based-ra-techniques/lower-extremitya/3028-obturator-nerve-block.html>. Last access 06 Oct 2019.

18. Wassef, M.R. Interadductor approach to obturator nerve blockade for spastic conditions of adductor thigh muscles. *Reg Anesth*, 1993, vol.18, pp.13-17.
19. Pladzyk, K. et al. Over 500 obturator nerve blocks in the lithotomy position during transurethral resection of bladder tumor. *Cent European J Urol*, 2012, vol.65, pp.67-70.
20. Kakinohana, M. et al. Interadductor approach to obturator nerve block for transurethral resection procedure: comparison with traditional approach. *J Anesth*, 2002, vol.16, pp.123-126.
21. Khorrami, M.H. et al. Transvesical blockade of the obturator nerve to prevent adductor contraction in transurethral bladder surgery. *J Endourol*, 2010, vol.24, pp.1651-1654.
22. Choquet, O. et al. A new inguinal approach for the obturator nerve block: anatomical and randomized clinical studies. *Anesthesiology*, 2005, vol.103, pp.1238-1245.
23. Manassero, A. et al. Ultrasound-guided obturator nerve block: interfascial injection versus a neurostimulation-assisted technique. *Reg Anesth Pain Med*, 2012, vol.37, pp.67-71.
24. Lee, S.H. et al. Ultrasound guided obturator nerve block: a single interfascial injection technique. *J Anesth*, 2011, vol.25, pp.923-926.
25. Yoshida, T., Nakamoto, T., Kamibayashi, T. Ultrasound-guided obturator nerve block: a focused review on anatomy and updated techniques. *Biomed Res Int*, 2017, vol. 31, pp.12-24.
26. Panagoda, P.I., Vasdev, N., Gowrie-Mohana, S. Avoiding the obturator jerk during TURBT. *Curr Urol*, 2018, vol.12, pp. 1-5.

Надійшла до редакції 16.09.2019

Рецензент д-р мед. наук, проф. В. В. Суслов, дата рецензії 19.09.2019