

УДК 611.145.4-089.82
DOI 10.31379/2411.2616.13.1.12

О ПРОБЛЕМАХ КАТЕТЕРИЗАЦИИ ЦЕНТРАЛЬНЫХ ВЕН ПРИ ХРОНИЧЕСКОМ ГЕМОДИАЛИЗЕ

А.С. Владыка¹, А.В. Пархоменко², И.И. Поперечный², О.В. Андриевская²

¹ *Одесский национальный медицинский университет*

² *Городская клиническая больница № 10 г. Одессы*

УДК 611.145.4-089.82
DOI 10.31379/2411.2616.13.1.12

ПРО ПРОБЛЕМИ КАТЕТЕРИЗАЦІЇ ЦЕНТРАЛЬНИХ ВЕН ПРИ ХРОНІЧНОМУ ГЕМОДІАЛІЗІ

А. С. Владика, А. В. Пархоменко, І. І. Поперечний, О. В. Андриєвська

Використання артеріовенозної фістули Brescia-Cimino для проведення хронічного гемодіалізу можливо не раніше ніж через 4-6 тижнів «дозрівання» фістули. У цей період тимчасово застосовується Shaldon-катетер з подвійним просвітом, що загрожує стенозуванням підключичної вени в силу відносно великого діаметру і жорсткості катетера. Проведення катетера через праву яремну вену значно знижує тиск на венозні стінки, що підтверджується клінічним досвідом авторів.

Ключові слова: Хронічний гемодіаліз, катетеризація центральних вен двохпросвітним катетером, профілактика стенозу вен.

UDC 611.145.4-089.82
DOI 10.31379/2411.2616.13.1.12

THE PROBLEMS OF CENTRAL VENOUS CATHETER FOR CHRONIC HEMODIALYSIS

A. S. Vladyka, A. V. Parhomenko, I. I. Poperechny, O. V. Andriewska

The use of arteriovenous fistula Brescia-Cimino for conducting chronic hemodialysis possible not earlier than after 4-6 weeks of maturation of the fistula. During this period, shall be applied provisionally Shaldon-catheter dual lumen, causing stenosis of the subclavian vein because of its relatively large diameter and stiffness of the catheter. Holding catheter through the right jugular vein significantly reduces the pressure on the venous wall, as evidenced clinical autom authors.

Key words: Chronic hemodialysis, central venous double lumen catheter, prevention of stenosis of the veins.

В настоящее время основным методом лечения хронической почечной недостаточности (ХПН), или терминальной почечной недостаточности (ТПН) по Е.М. Тарееву, является хронический гемодиализ (ХГ). История хронического гемодиализа насчитывает более 50 лет (Э.Р.Левицкий, 1969; В.М.Ермоленко, 1982) [1,2]. Его применение лимитировалось необходимостью многократного соединения кровеносной системы больного с диализатором. Методики, применявшиеся у больных с острой почечной недостаточностью (ОПН), а именно секционная канюляция и пункционная катетеризация периферических вен, для больных с ХПН совершенно не годились, поскольку после 6-10 сеансов неизбежно возникали флебиты и тромбозы, делавшие невозможным дальнейшее диализное лечение. Предложенные Quinton et al. (1960) [3] поливиниловые и тефлоновые артериовенозные шунты функционировали в среднем 10,5 месяцев и также не могли существенно продлить жизнь больных с ХПН. И только создание артериовенозной фистулы Brescia-Cimino (1970) [4] позволило многолетнее применение ХГ.

Однако, и эта спасительная методика не лишена проблем. Дело в том, что при оперативном создании анастомоза между артерией и веной (чаще *a. radialis* и *v. cephalica* дистального отдела предплечья, реже – *a. cubitalis* и *v. cephalica* в области локтевого сгиба или *a. poplitea* и *v. saphena magna* на ноге) приступить к использованию его для подключения диализатора можно не раньше 4-6 недель, хотя оптимальные сроки «созревания» фистулы, то есть дилатации вены под действием артериального давления крови, составляют 3-4 месяца [9]. В этот период временно для подключения диализатора используются двухходовые катетеры, вводимые чрезкожной пункцией в центральные вены. Такие катетеры не требуют «созревания» и могут быть использованы немедленно.

Наш клинический опыт такой катетеризации подключичной вены Shaldon-катетером с двойным просветом подтверждает, что глубокие центральные вены типа подключичной имеют достаточный кровоток, чтобы обеспечить необходимый забор и возврат крови для эффективного гемодиализа у больных с ТПН. Однако кроме описанных в литературе осложнений (инфицирование через место прокола кожи, стенозы и тромбы внутри катетеров) мы наблюдали стенозирование подключичной вены. Оно проявлялось затруднениями при необходимости повторной катетеризации вены на месте предыдущего продолжительного стояния катетера. В качестве иллюстрации приводим краткое описание нескольких наблюдавшихся нами случаев затруднений или невозможности проведения гемодиализа посредством двухходовых катетеров.

Больной Р.С.С., мужчина 44 лет, история болезни №10. На рентгенограмме 12.08.2008 г. (рис. 1) видно, что двухходовый катетер, введенный путем чрезкожной пункционной катетеризации правой подключичной вены, невозможно провести в верхнюю полую вену. Возможная причина – стеноз подключичной вены в области соустья ее с яремной веной, образовавшийся в результате предшествовавшего длительного стояния катетеров на этом участке после повторных катетеризаций 26.02.2006 г. и 10.01.2008 г.

Больная Б.А.А., женщина 46 лет, история болезни №4. На рентгенограмме от 19.02.2005 г. (рис. 2) виден излом катетера на расстоянии 5 см от кончика, который уперся в препятствие, образовавшееся на месте предыдущего длительного стояния двухходового катетера на этом участке после катетеризации подключичной вены 20.01.2005 г.

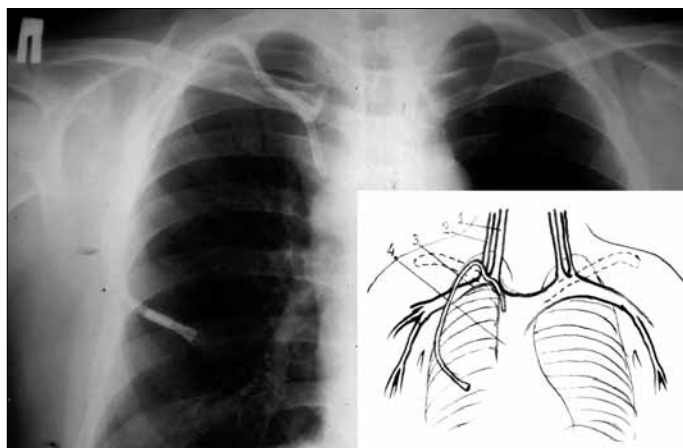


Рис. 1. Рентгенограмма 6-го Р.С.С. Здесь и в дальнейшем на схемах рентгенограммы обозначены: 1 – v. jugularis externa; 2 – v. jugularis interna; 3 – v. subclavia; 4 – v. cava superior.

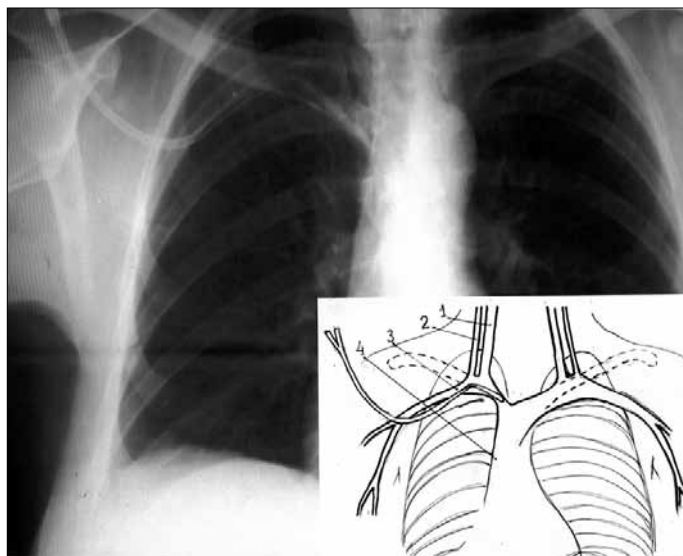


Рис. 2. Рентгенограмма 6-й Б.А.А.

Больной Ч.С.А., мужчина 34 лет, история болезни №104. На рентгенограмме от 6.04.2009 г. (рис. 3) деформация левой подключичной вены за счет длительного нахождения в ней катетера.

Больной Д.В.В., мужчина 42 лет, история болезни №15. На рентгенограмме от 23.01.2006 г. (рис. 4) деформация левой подключичной вены за счет длительного нахождения в ней катетера, вследствие чего при повторной катетеризации кончик катетера уперся в стенку верхней полой вены.

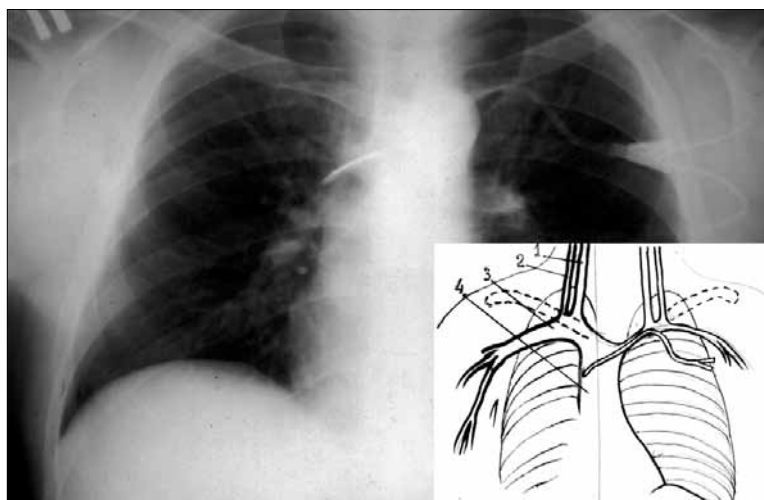


Рис. 3. Рентгенограмма больного Ч.С.А.

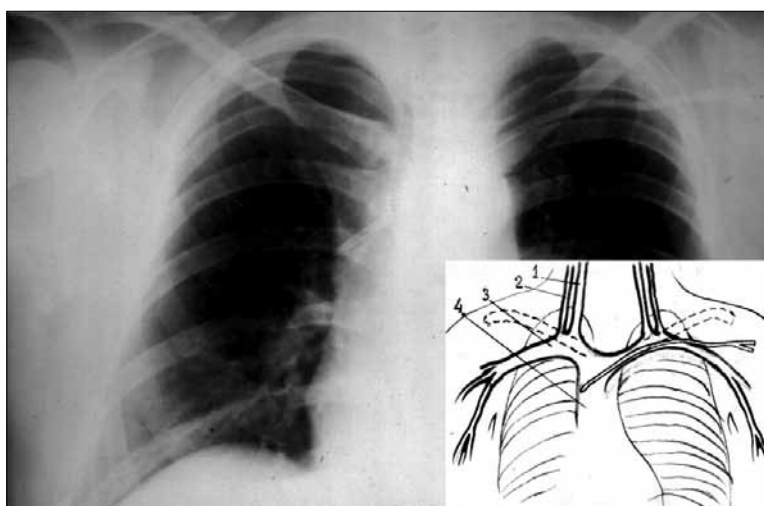


Рис. 4. Рентгенограмма больного Д.В.В.

Больной О.В.В., мужчина 50 лет, история болезни №188. На рентгенограмме от 25.04.2015 г. (рис. 5) видно, что при катетеризации правой подключичной вены попытка продвинуть двухходовый катетер в верхнюю полую вену привела к тому, что он оказался во внутренней яремной вене. Вероятная причина – стеноз подключичной вены за местом соустья ее с яремными венами.

Ма Т.У et al. (1998)[5] по опыту длительной катетеризации центральных вен для парентерального питания считают, что число катетеризационных септических осложнений не связано напрямую с числом просветов, то есть с толщиной

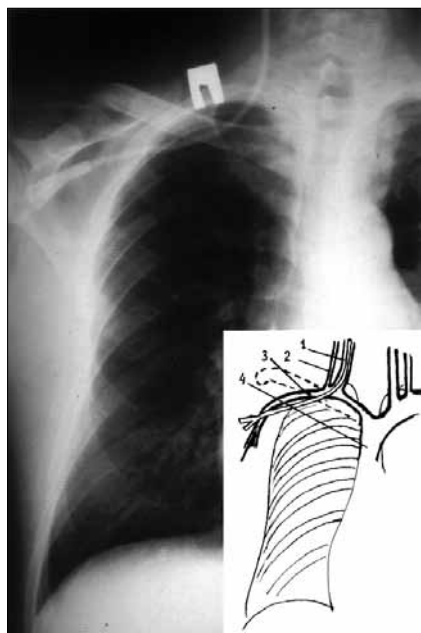


Рис. 5. Рентгенограмма 6-го О.В.В.

катетера. Однако у нас складывается впечатление, что в развитии стеноза относительно большая толщина таких двухходовых катетеров (до 5 мм в диаметре) играет значительную роль. Ведь при широком использовании более тонких одноходовых катетеров для продолжительной пункционной катетеризации подключичной вены при продолжительной инфузионной терапии признаков стенозирования вены мы не наблюдали.

Что касается видов доступа при использовании катетера большого диаметра, то, по данным R. Vambauer et al. (1994) [6], собравшего большой клинический материал, их влияние весьма существенно (табл. 1).

По данным таблицы, осложнения при катетеризации подключичной вены, за исключением случайной пункции артерии, возникают почти в 2 раза чаще, чем при катетеризации внутренней яремной вены.

Частота механических осложнений зависит и от навыка врача, выполняющего катетеризацию. *Sznajder J.I. et al. (1986) [7]* считает, что врач, сделавший более 50 катетеризаций, вполнину снижает количество механических осложнений по сравнению с врачом, осуществившим менее 50 катетеризаций. Если врач не может установить катетер с 3 попыток, он должен обратиться за помощью, а не продолжать попытки катетеризации. Число механических осложнений после 3 и более попыток в 6 раз выше по сравнению с катетеризацией с первой попытки

Таблица 1

Частота осложнений при различных типах доступа

Осложнения	Внутренняя яремная вена, %	Подключичная вена, %
Пункция артерии	4,2	1,4
Невозможность пункции	0,4	4,5
Абсцесс	1,2	4,2
Сепсис	8,8	15,3
Тромботический стеноз	0,3	8,2
Кровотечение	1,1	2,7
Пневмоторакс/гемоторакс	нет	3,2
Дефекты материала катетера	8,8	9,4
Всего	24,8	48,9

(Mansfield P.F. et al. 1994) [8]. Приведенные нами сведения были учтены в клинических практических рекомендациях NKF-DOQI (2000) [9].

Таким образом, многопросветные диализные катетеры в силу своей конструктивной особенности имеют гораздо больший диаметр и жесткость, чем однопросветные катетеры, используемые при интенсивной терапии критических состояний или при длительном парентеральном питании. Учитывая анатомическую конфигурацию сосудистого пучка верхнего плечевого пояса в месте слияния с верхней полой веной, такой катетер не может занять центральное положение в просвете вен, не оказав при этом неизбежно определенное давление на стенки в местах анатомических изгибов сосудов. Это места слияния правой яремной вены с правой подключичной, левой подключичной в месте впадения в верхнюю полую вену (рис. 6).

Со временем длительно оказываемое давление катетером, установленным подключичным доступом, вызывает деформацию стенки сосуда, нарушение кровоснабжения в интиме сосуда, что приводит к развитию стеноза и деформации всего сосудистого пучка. Проведение же катетера доступом через правую яремную вену значительно снижает это воздействие, так как катетер на всем пути продвижения до уровня верхней полой вены не встречает столь крутых изгибов, а следовательно, не оказывает столь сильного давления на стенки (рис. 7).

В диализной практике такое расположение также способствует более равномерному кровотоку при заборе крови в диализные магистрали. В случае же с катетеризацией подключичной вены катетер часто изгибается в наиболее «слабых» местах в районе боковых отверстий, что снижает пропускную способность катетера и ведет к повышению венозного сопротивления крови в аппарате, либо к «присасыванию» катетера к стенке сосуда при заборе крови.

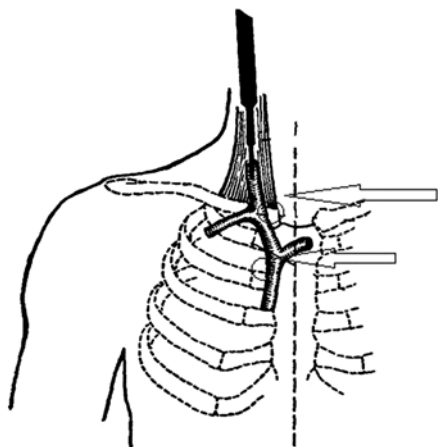


Рис. 6. Точки наиболее частого давления катетера на стенки сосудов (отмечены стрелками)

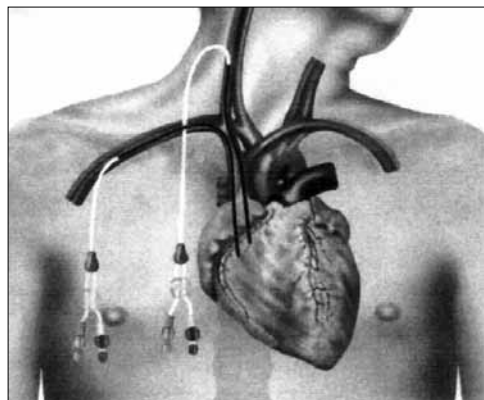


Рис. 7

¹NKF-DOQI – National Kidney Foundation-Dialysis Outcomes Quality Initiative – это Инициатива Качества Лечения Диализом Национального Почечного Фонда США .

Бизен В.В. с соавт. (2009) [9], а также McGee D.C., Gould M.K. (2008) [10] сообщают, что сосудистый доступ для интермиттирующего гемодиализа обычно осуществляется через одно- или двухпросветные временные катетеры во внутренней яремной, подключичной или бедренной венах. При этом они замечают, что использование подключичных катетеров сопряжено с высокой частотой осложнений во время процедуры, а также стенозов и тромбозов вены, поэтому такое их применение не рекомендуется.

Выводы. Учитывая наш клинический опыт установки двухпросветных венозных катетеров для проведения гемодиализа и проведенный нами анализ трудностей при необходимости повторной катетеризации, мы поддерживаем рекомендации устанавливать двухпросветные катетеры преимущественно доступом через правую внутреннюю яремную вену.

ЛИТЕРАТУРА

1. Левицкий Э.Р. Гемодиализ в клинике аллотрансплантации почки // Б.В.Петровский и др. Пересадка почки– М.; Медицина, Варшава: Польское медицинское издательство, 1969. – С.57-86.
2. Еременко В.М. Хронический гемодиализ. – М.: Медицина, 1982. – 277 с.
3. Quinton W. et al. Trans. Am. Soc. Artif. Intern. Organs. – 1986, 1986, №6. – P. 104.
4. Стецюк Е.А. Основы гемодиализа / Под ред. Проф. Е.Б.Мазо. – М.: ГЭОТАР-МЕД, 2001. – 392 с.
5. Ma T.Y., Yoshinaka R., Banaag A., Johnson B., Davis S., Berman S.M. Total parenteral nutrition via multilumen catheters does not increase the risk of catheter-related sepsis: randomized, prospective study // Clin. Infect. Dis. 1998; 27: 500-3.
6. Bambauer A., Baantner B., Paige M. and Novakov T. (1994) Atmospheric Environment 8, 3225-3232.
7. Sznajder J.I., Zveibil F.R., Bitterman H., Weiner P., Bursztein S. Central vein catheterization: failure and complication rates by three percutaneous approaches // Arch. Intern. Med. 1986; 146: 259-61.
8. Mansfield P.F., Hohn D.C., Fornage B.D., Gregurich M.A., Ota D.M. Complications and failures of subclavian-vein catheterization // Engl. J. Med. 1994; 331: 1735-8.
9. Клинические практические рекомендации по сосудистому доступу NKF-DOQI / Перев. с англ. С.В.Пашутин: Ред. Перевода Н.А.Томилина. – Тверь: ООО «Губернская медицина», 2000. –192 с.
10. Бизен В.В., Вейс Н., Ванхолдер Р., Ламейр Н. Интермиттирующий гемодиализ как метод замещения функций почек в отделении интенсивной терапии: новые доказательства старых истин. Сосудистый доступ // Руководство по экстракорпоральному очищению крови в интенсивной терапии / Под ред. Л.А. Бокерия, М.Б. Ярустовского. – М.: НЦССХ им. А.Н. Бакулева РАМН, 2009. – С. 254-255.
11. McGee D.C., Gould M.K. Предотвращение осложнений при катетеризации центральных вен // Медицина неотложных состояний. — 2008. — № 3 (16). — С. 139-145.

REFERENCES

1. Levitsky, E.R., Petrovsky, B.V. et al. Hemodialysis in the clinic of kidney allotransplantation. [Gemodializ v klinike allotransplantatsii pochki] *Kidney transplantation*, Medicine, Warsaw, Polish Medical Publishing House, 1969, pp.57-86.(In Russ.)
2. Eremenko, V.M. Chronic hemodialysis. [Khronicheskiy gemodializ] *Medicine*, 1982, pp. 277. (In Russ.)

3. Quinton W. et al. Trans. Am. Soc. Artif. Intern. Organs. / Quinton W. et al. // Trans. Am. Soc. Artif. Intern. Organs. publ. – 1986, 1986, № 6. – P. 104.
4. Stetsyuk E.A. Basics of hemodialysis. [Osnovy gemodializa] *GEOTAR-MED*, 2001, pp. 392. (In Russ.)
5. Ma, T.Y. et al. Total parenteral nutrition via multilumen catheters does not increase the risk of catheter-related sepsis: randomized, prospective study. *Clin. Infect. Dis.*, 1998, vol.27, pp. 500-503.
6. Bambauer, A.. *Atmospheric Environment* 8, 1994, pp. 3225-3232.
7. Sznajder, J.I. Central vein catheterization: failure and complication rates by three percutaneous approaches. *Arch. Intern. Med.*, 1986, vol.146, pp. 259-61.
8. Mansfield, P.F. et al. Complications and failures of subclavian-vein catheterization. *Engl. J. Med.*, 1994, vol. 331, pp. 1735-8.
9. Pashutin, S.V. Clinical practical recommendations for vascular access NKF-DOQI. [Klinicheskiye prakticheskiye rekomendatsii po sosudistomu dostupu NKF-DOQI] Tver, Provincial Medicine LLC, 2000, pp. 192. (In Russ.)
10. Bizen, V.V. et al. Intermittent hemodialysis as a method of replacing kidney function in the intensive care unit: new evidence of old truths. Vascular access. [Intermittiruyushchiy gemodializ kak metod zameshcheniya funktsiy pochek v otdelenii intensivnoy terapii: novyye dokazatel'stva starykh istin. Sosudisty dostup] *Rukovodstvo po ekstrakorporal'nomu ochishcheniyu krovi v intensivnoy terapii*, RAMS, 2009, pp. 254-255. (In Russ.)
11. McGee, D.S., Gould, M.K. Prevention of complications during central venous catheterization. [Predotvrashcheniye oslozhneniy pri kateterizatsii tsentral'nykh ven] *Meditcina neotlozhnykh sostoyaniy*, 2008, vol. № 3 (16), pp. 139-145. (In Russ.)

Надійшла до редакції 18.04.2019
Рецензент д-р мед. наук, проф. О. М. Нестеренко,
дата рецензії 30.04.2019